UNIVERSITE D'ALGER

FACULTE MIXTE DE MEDECINE PHARMACIE

ANNEE 1972 N° 10

CONTRIBUTION A L'ETUDE DES AMELOBLASTOMES KYSTIQUES DE LA MANDIBULE EN ALGERIE

THESE

POUR LE DOCTORAT EN CHIRURGIE DENTAIRE

présentée et soutenue publiquement le 2 Décembre 1972

par

BERERICHE ASSIA

née le 5 Février 1942 à Constantine

CHIRURGIEN-DENTISTE

Interne des Hôpitaux

MEMBRES DU JURY

M. R.GOUIRIC,	Maître de Conférences agrégé (Stomatologie)	Président
M. B.MENTOURI,	Maître de Conférences agrégé (Chirurgie Générale)	Juges
M. M.BOUCHOUCHI,	Maître de Conférences agrégé (Pathologie bucco-dentaire)	Juges
M. M.L.KEBBOUCHE,	Maître de Conférences agrégé (Hygiène et Hydrologie)	Juges

JE DEDIE CETTE THESE

A MON PERE

A MA MERE

A MES AMIS

A TOUS LES MIENS

A NOTRE PRESIDENT DE THESE

MONSIEUR LE PROFESSEUR GOUIRIC

MAITRE DE CONFERENCES - AGREGE DE STOMATOLOGIE

QUI NOUS A INSPIRE LE SUJET DE NOTRE TRAVAIL.

EN TEMOIGNAGE DE NOTRE PROFOND RESPECT

ET DE NOTRE GRATITUDE POUR L'AIDE BIENVEILLANTE

ET ECLAIREE QUE NOUS AVONS TOUJOURS TROUVEE EN

LUI. NOUS LUI DEVONS LE CHAPITRE DE THERAPEUTIQUE

CHIRURGICALE, QU'IL SOIT ASSURE DE NOTRE AFFECTUEUX

RESPECT.

UNIV.
LEIDEN
BIBL.

A MONSIEUR LE PROFESSEUR MENTOURI

MAITRE DE CONFERENCES - AGREGE DE CHIRURGIE GENERALE,

DONT LA VIE GENEREUSE ET ACTIVE EST POUR NOUS UN EXEMPLE.

EN TEMOIGNAGE DE NOTRE RESPECTUEUSE ADMIRATION.

A MONSIEUR LE PROFESSEUR KEBBOUCHE

MAITRE DE CONFERENCES - AGREGE D'HYGIENE ET D'HYDROLOGIE

QUI NOUS FAIT L'HONNEUR D'ACCEPTER DE JUGER NOTRE THESE.

QU'IL TROUVE ICI L'EXPRESSION DE NOS REMERCIEMENTS ET DE NOTRE PROFOND RESPECT.

A MONSIEUR LE PROFESSEUR BOUCHOUCHI

AGREGE DE PATHOLOGIE BUCCO-DENTAIRE.

EN L'ASSURANT DE NOTRE PROFONDE RECONNAIS-

SANCE POUR L'INTERET ET LA BIENVEILLANCE QU'IL

NOUS A TOUJOURS TEMOIGNES.

A MONSIEUR LE PROFESSEUR YAKER

AGREGE D'ANATOMIE PATHOLOGIQUE.

EN TEMOIGNAGE DE NOTRE RECONNAISSANCE

POUR L'ENSEIGNEMENT ET L'INTERET QU'IL NOUS

A ACCORDES.

NOUS LUI DEVONS LES MICROPHOTOGRAPHIES

D'ANATOMIE PATHOLOGIQUE.

A MES MAITRES

DE L'UNIVERSITE

P L A N D ' E T U D E

I - Introduction

II - Historique

III - Rappel embryologique et histogénèse

IV - Définition

V - Pathogénie

VI - Etiologie

VII - Anatomie pathologique

VIII - Etude clinique
- Symptomatologie
- Signes radiologiques
- Formes cliniques
- Evolution et pronostic
- Diagnostic positif
- Diagnostic différentiel

IX - Thérapeutique
- Traitement chirurgical
  1) - Enucléation
  2) - Curetage
  3) - Electrocoagulation
  4) - Radiations ionisantes
  5) - Résections sous périostées
  6) - Résections partielles
  7) - Résections interruptrices
- Indications thérapeutiques
- Greffes et Contention

X - Observations

XI - Conclusion

XII - Bibliographie

INTRODUCTION

L'objet de notre travail est l'étude de 31 cas d'améloblastomes polykystiques de la mandibule. Ces observations ont été faites au Pavillon Lisfranc, service de stomatologie chirurgicale d'ALGER.

Nous nous sommes limités strictement à l'étude des améloblastomes kystiques de la mandibule parce qu'ils sont les plus fréquents et qu'ils sont traités dans le service.

Mais, le problème des améloblastomes déborde le cadre de la mandibule ; fréquents au maxillaire supérieur, ils évoluent dans l'antre sinusien avec une symptomatologie muette. Et souvent ce ne sont que des accidents de compression des racines nerveuses ou de luxation de l'oeil, d'usure de la fosse canine ou de la tubérosité du maxillaire qui manifestent la présence de ces améloblastomes. Il est évident que l'étude de l'améloblastome serait incomplète si on n'y associait l'étude des localisations à l'hypophyse, à l'ovaire et aux os longs.

Mais, nous avons voulu que notre travail ne dépasse pas le cadre stomatologique. Cependant, dans l'évolution de ces tumeurs, nous avons été frappés par leur ressemblance avec les tumeurs mixtes des glandes salivaires. On trouve en effet, dans les améloblastomes de la mandibule, des plages de cartilage et de tissu ostéoide que l'on retrouve dans les tumeurs mixtes et leur transformation cylindromateuse ou maligne : épithélioma et sarcome. L'améloblastome subit les mêmes règles histologiques que les tumeurs mixtes salivaires.

Il convient de situer notre étude au sein des tumeurs de la mandibule.

Le maxillaire inférieur peut être le siège de deux variétés tumorales.

1°) Les néoformations et autres tumeurs en relation avec le tissu osseux. Ces tumeurs n'ont aucune relation avec le système dentaire.

2°) Les néoformations en rapport avec l'organe dentaire. Celles qui nous intéressent ont pour origine des formations embryonnaires dentaires. Ce sont des tumeurs dysembryoplasiques.

Selon le stade d'évolution de ces tissus dentaires embryonnaires, nous aurons une forme différente de tumeur.

L'améloblastome semble être le chef de file de ces tumeurs. Car, il présente les mêmes caractéristiques histologiques quel'ébauche dentaire dans sa forme la moins spécialisée. L'améloblastome a la même structure que l'ébauche épithéliale de l'organe adamantin avant toute induction de tissu conjonctif.

Au fur et à mesure de leur évolution, les tissus embryonnaires donneront des tumeurs à tissu plus spécialisé.

Les améloblastomes doivent-ils leur potentiel évolutif à leur origine embryonnaire non spécialisée ? Toujours, est-il que ces tumeurs dites bénignes, récidivent avec une très grande fréquence entraînant parfois une transformation maligne.

S'il existe des améloblastomes malins primitifs, nous avons constaté que des améloblastomes bénins très stables pendant longtemps font une dégénérescence maligne au bout de quelques récidives, justifiant presque toujours une chirurgie large au départ.

De plus, nos cas présentent malheureusement, une certaine spécificité, dans la mesure où la découverte de ces tumeurs asymptomatiques à leur phase de début, se fait très tardivement. Seule, la douleur ou une tuméfaction importante semble amener le malade à consulter, la lésion étant déjà bien avancée.

Améloblastome malin et améloblastome dit bénin à malignité locale semble avoir une même sanction thérapeutique :

Une chirurgie large éliminant toute possibilité de récidive ou d'extension de la tumeur.

H I S T O R I Q U E

C'est à partir de l'étude des divers kystes de la mandibule que s'est forgée la connaissance des améloblastomes de cette dernière.

La première étape de cette connaissance fut de démontrer le lien entre ces tumeurs et le système dentaire.

Dès 1776, FAUCHARD décrit les tumeurs liquides à point de départ dentaire.

DELPECH en 1828 fait une étude sur les rapports entre dents et kystes.

Dès 1826, CUSSAK fait la description du kyste multiloculaire.

BROCA en 1863 essaye de classer les kystes d'origine dentaire suivant les différents stades d'évolution du follicule dentaire en :

- Kystes embryonnaires
- Kystes odontoplastiques
- Kystes coronaires
- Kystes radiculaires

Il attribue la formation de ces tumeurs au bulbe dentaire conjonctif. Cette théorie n'explique plus la présence des éléments épithéliaux de ces tumeurs.

C'est MALASSEZ en 1884 qui fait une démonstration éclatante de l'origine épithéliale de ces tumeurs. Il attribue leur formation à la présence de débrits épithéliaux embryonnaires para-dentaires qui portent son nom.

PINDBORG et KRAMER ont fait une classification judicieuse des tumeurs bénignes de la mandibule, selon l'évolution histologique des tissus dentaires qui sont à la base de ces tumeurs, et en particulier de l'améloblastome des maxillaires qui dérive du tissu épithélial odontogène avant tout induction de tissu conjonctif comme ils ont décrit un améloblastome malin d'emblée.

CERNEA et ses collaborateurs ont étudié l'évolution de ces tumeurs et leur traitement. Il semble que l'évolution de ces tumeurs semble justifier la chirurgie large qu'ils préconisent pour ces tumeurs à malignité locale.

T E R M I N O L O G I E

Le choix d'une terminologie s'impose.

Pendant longtemps, l'améloblastome a répondu à un grand nombre de qualificatifs.

Selon les auteurs, c'est :

- Le corps fibreux énucléable de DUPUYTREN en 1832
- L'épithéma adamantin de MALASSEZ en 1887
- L'adamantinome de DERUJINSKY en 1890

ou encore - Kyste multiloculaire, ou fibro-épithélium adamantin de BERCHER.

Toutes ces nomenclatures ont une parenté étroite basée sur l'histologie de ces tumeurs dysembryoplastiques.

Le terme d'améloblastome donné par CHURCHILL en 1934 est adopté par l'American Academie of oral pathology. Il prévaudra sur le terme d'adamantinome. Car l'améloblaste ou préadamentoblaste est l'élément cellulaire le plus typique de ces tumeurs.

L'améloblaste n'a aucun caractère secrétoire comme l'adamantoblaste qui formera l'émail.

L'améloblaste est une cellule qui mesure 25 à 30 microns de long, 5 microns de large. Le noyau est situé dans le pole voisin du stratum intermédiaire de l'organe adamantin. En avant du noyau, se trouvent les organites cytoplasmiques sauf l'appareil de GOLGI.

L'améloblaste avant d'entrer dans sa phase secrétoire, va subir d'importantes transformations qui aboutiront à l'adamantoblaste. Il subit un allongement et atteint la taille de 80 microns de long sur 6 à 7 de large. L'appareil de GOLGI effectue une migration vers le pole secrétoire en contournant le noyau. Les adamantoblastes possèdent un prolongement. C'est le prolongement de TOMES. Il contient des grains de secrétion qui vont secréter directement la matrice de l'émail.

RAPPEL EMBRYOLOGIQUE

Les améloblastomes sont des tumeurs en rapport avec l'évolution de l'organe dentaire.

Pour comprendre l'origine de ces tumeurs, il est nécessaire de connaitre le développement embryonnaire de la dent.

Les dents se forment à partir d'un bourgeon dentaire qui a une double origine.

- Une origine épiblastique qui donnera l'épithélium stomodial
- Une origine mésenchymateuse : conjonctive.

1°) Ebauche épithéliale

Vers la 6ème semaine du développement embryonnaire, l'épithélium de la future cavité buccale est bistratifié. Il est formé d'une couche de cellules hautes, d'une couche de cellules superficielles aplaties. Ces cellules vont proliférer et s'épaissir pour former des bourrelets gingivaux qui s'invaginent dans le mésenchyme sous-jascent et donneront le mur plongeant.

Ces bourrelets vont donner la future arcade dentaire.

Le mur plongeant se développe vers la profondeur et se dédouble en une formation à direction verticale; la lame vestibulaire, et une autre formation qui s'infléchit en dedans en direction linguale. C'est la lame dentaire.

Le mur plongeant se creuse d'un sillon qui se prolonge dans la lame vestibulaire déterminant une séparation, le sillon vestibulaire qui amorce la formation du vestibule buccal.

Au niveau de la lame dentaire, vont se former dix épaississements épithéliaux régulièrement disposés, séparés en une double digitation ; la plus volumineuse donnera le bourgeon d'une dent temporaire, la plus fine donnera le bourgeon de la dent de remplacement.

C'est seulement vers la 16ème semaine du développement embryonnaire que se différencie la partie postérieure de la lame dentaire primitive, la digitation qui donnera les trois molaires définitives.

Les intervalles de la lame dentaire compris entre les bourgeons dentaires complètent leur désagrégation. Les fragments épithéliaux qui subsistent entre les follicules se kératinisent en formations concentriques : les perles de SERRES de telles formations sont à l'origine de kystes épithéliaux.

2°) Une ébauche conjonctive formée de nombreuses cellules séparées par une substance amorphe dépourvue de fibres.

Ce mésenchyme au voisinage de chaque bourgeon va se condenser en une papille qui déprime le bourgeon en une capsule. C'est le stade de la cloche dentaire qui a lieu au 4ème mois de la vie intra-utérine pour les dents temporaires.

Le bourgeon épithélial se transforme en organe de l'émail au niveau duquel on distingue désormais plusieurs éléments :

a) Une couche cellulaire périphérique convexe disposée en une seule assise cellulaire plus ou moins arrondie ou cuboïde.

b) Une couche périphérique concave constituée d'améloblastes. Cellules allongées polyédriques qui après maturation contribuent à l'élaboration de l'émail.

c) La gelée de l'émail formée de cellules étoilées anastomotiques entre lesquelles se trouve une substance fondamentale mucoïde.

d) Séparant les deux dernières couches cellulaires, une couche de cellules aplaties dérivées du nodule de l'émail, c'est le stratum intermédiaire. Leur multiplication assure l'accroissement du réticulum étoilé.

Les améloblastes vont induire la différenciation de la papille mésenchymateuse.

La papille mésenchymateuse aussi comprend plusieurs éléments de cellules au contact de l'épithélium interne vont donner les odontoblastes. Des vaisseaux vont se répandre dans cette papille qui représente la future pulpe dentaire.

Le sac dentaire. Les fibres de collagène vont apparaitre progressivement à la périphérie du germe lui constituant une enveloppe appelée sac dentaire.

Formation de la couronne. Lorsque le développement de la couronne est presque terminé, l'épithélium interne va donner des prolongements

qui descendent verticalement dans le conjonctif sous-jacent déterminant la graine de HERTWIG, à partir de laquelle va se former la racine.

Lorsque la première couche de dentine a été élaborée dans la région radiculaire, la gaine de HERTWIG va se désagréger et disparaitre mais il en subsiste des débris. A partir de ces restes, vont se constituer des reliquats dits débris épithéliaux de MALASSEZ dont l'induction plus tard donnera lieu à des formations pathologiques des maxillaires.

Les débris de MALASSEZ

Sont constitués par des débris de la lame dentaire épithéliale : les cordons épithéliaux, les bourgeons dentaires avortés de la gaine de HERTWIG.

MALASSEZ en fait une classification en trois groupes du bord gingival à la racine et dans les espaces médullaires environnants.

Premier groupe superficiel ou gingival provient de la lame épithéliale et le cordon de l'organe adamantin de la première dentition. Il est constitué de cellules de type malpighien. On y trouve des globes cornés.

Deuxième groupe moyen provient des cordons et des organes adamantins. Il est constitué de cellules cubiques et de formation tubuleuse.

Troisième groupe profond provient des débris gubernaculaires et de la partie profonde de l'organe adamantin de deuxième dentition. Il est formé de cellules cylindriques hautes rappelant les préadamantoblastes et les cellules étoilées.

De la superficie vers la profondeur, on remarque que la différenciation améloblastique est de plus en plus avancée.

Selon le stade d'évolution de débris épithéliaux embryonnaires, nous aurons une forme de tumeur déterminée.

D E F I N I T I O N

L'améloblastome est une néoformation d'origine dentaire mais localement invasive consistant en une prolifération de l'épithélium odontogène au sein d'un stroma fibreux.

On peut observer des améloblastomes polykystiques qui prolifèrent à partir d'un kyste odontogène non néoplasique dont l'évolution clinique est identique.

Après récidive, ces néoformations peuvent donner les carcinomes ayant les caractères d'un améloblastome malin, tant au niveau des maxillaires qu'au niveau des métastases.

Exemple de l'observation n° 24 où le malade a fait cinq récidives sur une tumeur évoluant depuis 12 ans avant le premier traitement, et qui présente souvent des métastases pulmonaires.

J.J. PINDBORG et R.R.H KRAMER ont inclus dans leur classification l'améloblastome malin primitif, carcinome, "indépendant de l'améloblastome banal qui met la vie en danger en envahissant par son propre développement, les structures vitales (exemple d'une extension d'un améloblastome à la base du crane)".

P A T H O G E N I E

I - Théories embryologiques

1°) L'Evolution à partir des débris épithéliaux embryonnaires est basée sur l'existence des débris épithéliaux et para-dentaires de MALASSEZ.

L'existence de structure améloblastique embryonnaire latente au niveau des maxillaires, va nous aider à expliquer l'origine dentaire des améloblastomes polykystiques de la mandibule.

Elle permet en particulier de comprendre la formation de l'améloblastome dans la profondeur d'un maxillaire ne présentant aucune anomalie dentaire, tous les follicules dentaires ayant évolué. La tumeur ne provenant que des débris épithéliaux.

C'est la théorie qui semble la plus juste.

Il semble que l'on explique de la même manière l'origine des améloblastomes de l'hypophyse (dont l'existence est contestée par certains auteurs) ou des tumeurs dérivant des débris épithéliaux ainsi que celle des améloblastomes de l'ovaire.

2°) Evolution à partir de follicules dentaires, BROCA et MAGITOT pensaient que ces tumeurs résultent de la dégénérescence kystique de follicules dentaires surnuméraires.

Cette théorie peut être appuyée par le fait que les molaires permanentes présentent des lames dentaires de remplacement transitoire qui dégénèrent sans donner de bourgeons dentaires au-dessus de la première molaire permanente, les autres molaires permanentes en étant dépourvues. L'anatomie comparée avec les primates a montré qu'il existe chez eux des lames de remplacement au-dessus des trois molaires. Mais ces débris faisant partie des débris épithéliaux para-dentaires, la théorie de BROCA ne fait que confirmer la théorie de MALASSEZ.

II - Théorie tumorale

1°) Théorie selon laquelle les cellules épithéliales proviennent de l'épithélium gingival, par prolifération en profondeur de l'assise basale du revêtement muqueux malpighien.

2°) Tumeur résultant de la transformation de kystes.

a) à partir de kystes dentigènes ou folliculaires histologiques, ces kystes sont formés à partir de l'organe de l'émail de la dent

b) à partir de kystes primordiaux ou kératokystes.

c) à partir de kystes latéraux de Bercher en rapport avec un côté de la racine d'une dent vivante.

d) à partir de kystes radiculaires d'origine inflammatoire formés aux dépens des débris épithéliaux du ligament alvéolo-dentaire.

E T I O L O G I E

En admettant que la théorie de MALASSEZ explique à elle seule, l'origine des améloblastomes, on ne sait pas encore quels sont le ou les phénomènes qui induisent la prolifération des débris épithéliaux de MALASSEZ.

On peut avancer quelques théories qui toutefois ne sont pas démontrées.

1°) Théorie inflammatoire

Les auteurs ont pensé à la carie et aux infections dentaires mais le nombre limité des améloblastomes en rapport avec des infections dentaires ne semble pas justifier un tel argument. Mais on a remarqué la prolifération de débris épithéliaux de MALASSEZ à l'intérieur de granulomes inflammatoires entrainant la formation de kystes et d'améloblastomes kystiques.

2°) Théorie traumatique due à l'existence d'une épine irritative:

- d'origine externe telles que les infections bucco-dentaires qui peuvent entrainer une prolifération des débris épithéliaux de MALASSEZ.

- d'origine interne : dents incluses qui seraient un élément inducteur de cette prolifération des débris épithéliaux de MALASSEZ. Auquel cas l'évolution souvent difficile des dents de sagesse semble justifier la fréquence de la localisation angulaire de ces tumeurs.

3°) Troubles de la crase sanguine.

Si nous avons observé ces troubles dans la tumeur à myéloplaxe troubles portant sur le temps de saignement ou de coagulation, nous n'en avons jamais observé dans les améloblastomes kystiques.

ANATOMIE PATHOLOGIQUE

I - Anatomie pathologique macroscopique

Les améloblastomes semblent siéger avec prédilection dans le maxillaire inférieur (84 % au niveau de l'angle mandibulaire).

Ces tumeurs sont d'aspect macroscopique variable. Elles ont été comparées à une grappe de raisin incluse dans le maxillaire dont les dimensions iraient de la taille d'une noix à celle d'une tête foetale. Dans la majorité des cas observés, cette taille est, malheureusement, considérable, voire monstrueuse.

Parfois fermes et charnues, creusées de rares petites cavités, elles prennent le plus souvent un aspect polykystique ou monokystique, réduites ainsi à une seule cavité à contenu d'aspect variable, soit clair, gélatiniforme soit brûnatre, plus ou moins hématique.

II - Anatomie pathologique microscopique

Nous avons adopté ici la classification et description des tumeurs odontogènes adoptée par l'O.M.S à la suite des travaux de J.J. PINDBORD et I.R.H KRAMER en collaboration avec les pathologistes de treize pays différents.

Cette classification est basée sur l'induction réciproque des tissus dentaires au cours de la croissance normale d'une dent.

Exemple :

"la maturation fonctionnelle finale des améloblastes a lieu lorsque commence la formation de la dentine dont la surface se recouvre d'émail au niveau de la couronne, ce qui signifie qu'une variation de degré dans l'induction exercée par l'épithélium odontogène aura une importante répercussion sur l'aspect de la tumeur".

Ceci nous donnera une gamme continue de tumeur.

En ce qui concerne les améloblastomes, on décrit différents types histologiques.

A) Les améloblastomes bénins

1°) Améloblastomes folliculaires

L'épithélium tumoral est formé d'ilôts plus ou moins discrets. Ceux-ci sont constitués d'une masse centrale de cellules polyédriques ou de cellules anguleuses lâchement anastomosées dont l'ensemble évoque le réticulum étoilé entouré d'une couche de l'épithélium dentaire interne ou préaméloblastes ; à l'intérieur de ces ilôts, les formations kystiques sont fréquentes.

2°) Améloblastomes plexiformes

L'épithélium tumoral est disposé en masses irrégulières ou en trabécules enchevêtrées.

Chaque masse est bordée d'une assise de cellules prismatiques englobant les cellules analogues à celles du réticule étoilé mais moins nombreuses que dans l'améloblastome de type folliculaire. Il y a formation de kystes due à une dégénérescence du stroma plutôt qu'à une altération kystique de l'épithélium.

3°) Améloblastome malpighien

Il existe dans ces tumeurs une métaplasie malpighienne étendue parfois avec formation de kératine à l'intérieur des cellules tumorales.

4°) Améloblastomes baso-cellulaires

Certaines tumeurs dans le maxillaire, formées à partir de l'épithélium superficiel du lit dentaire, ont une structure très voisine de celle de l'épithélioma baso-cellulaire.

En présence d'une prolifération du type baso-cellulaire se produisant à l'intérieur des machoires, il faut être particulièrement attentif à ne pas confondre l'améloblastome du type baso-cellulaire avec l'épithélioma adénoïde kystique intra-osseux.

5°) Améloblastomes à cellules granuleuses

Dans ces améloblastomes, les cellules épithéliales évoluent en cellules granuleuses. On observe de temps à autre des tumeurs où la quasi-totalité de l'épithélium appartient à ce type. Les cellules sont de grandes tailles cubiques, prismatiques ou arrondies. Le cytoplasme volumineux est chargé de granulés acidophiles.

6°) Hémangio-améloblastomes

qui ne sont que des améloblastomes contenant de grands espaces lacunaires remplis de sang. Ces espaces résultent d'une vaso-dilatation consécutive à une dégénérescence du stroma dans un améloblastome ordinaire de type plexiforme.

7°) Améloblastomes se développant à partir de l'épithélium superficial ou à partir de vestiges de la lame dentaire extérieure à l'os. Il arrive qu'un amé-

8°) Améloblastomes se développant à partir d'une modification néoplasique de la paroi d'un kyste odontogène. Toutes ces formes d'améloblastome ont une même évolution clinique et de plus dans diverses parties d'un même améloblastome, on peut constater l'existence de différentes formes histologiques.

PINDBORG et KRAMER distinguent de l'améloblastome banal, le fibrome améloblastique qui est une néoformation constituée d'un épithélium odontogène proliférant, inclus dans un tissu mésodermique cellulaire qui rappelle la papille dentaire mais sans couche d'odontoblastes.

Le fibrome améloblastique présente les mêmes caractères histologiques et radiologiques qu'un améloblastome banal.

Ces tumeurs présentent un élément épithélial formé de trabécules ou d'ilôts prismatiques emprisonnant des cellules analogues à celles du réticulum étoilé.

Les formations kystiques sont rares au sein de l'épithélium. L'élément conjonctif est beaucoup plus cellulaire que dans l'améloblastome banal.

Les cellules sont arrondies ou polyédriques et le collagène est rare. Il peut exister une hyalinisation juxta-épithéliale.

B) Les améloblastomes malins

C'est une néoformation qui présente les caractères d'un améloblastome tant dans la lésion primitive que dans ses métastases. Il arrive de trouver un épithélioma spino-cellulaire associé à un améloblastome.

Il est parfois impossible de savoir si le carcinome s'est formé dans l'améloblastome ou de deux tumeurs distinctes qui se sont superposées.

Le fibro-sarcome améloblastique présente une structure identique à celle d'un fibrome améloblastique mais dont l'élément mésodermique présente les caractères d'un sarcome.

ETUDE CLINIQUE

La localisation élective des améloblastomes de la mandibule est l'angle. 71 % de ces tumeurs répondent à cette localisation, pour s'étendre dans la branche montante jusqu'à l'échancrure sygmoïde. Elle déforme le coroné. Mais en aucun cas, la tumeur n'a envahi l'articulation temporo-maxillaire.

En avant, elle envahit la branche horizontale. La localisation initiale à la branche horizontale est la moins fréquente. Elle représente un pourcentage de 9,7 %.

17 % de ces tumeurs de la mandibule sont à point de départ symphysaire.

Symptomatologie

1°) La phase de latence

Cette étape passe souvent inaperçue, car elle est asymptomatique.

La découverte d'un améloblastome est souvent fortuite. Elle se fait grace à une radiographie rétro-dentaire, faite soit pour l'atteinte des dents avoisinantes ou pour absence de dent sur l'arcade ou encore des malpositions dentaires localisées à une seule arcade.

La persistance de dents temporaires à un âge avancé paraitra toujours suspecte.

La prothèse qui ne s'adapte plus et réveille une douleur, se situe déjà à un stade plus avancé.

L'évolution de ces tumeurs est insidieuse et lente pouvant s'étendre sur des années sans être remarquée par une examen clinique même minutieux.

2°) Phase de tuméfaction osseuse

Marqué par un soufflement des tables osseuses. Le plus souvent, localisée à l'angle de la mandibule au début de l'apparition de la tuméfaction pour s'étendre ensuite de part et d'autre de l'angle.

La tuméfaction peut varier de la taille d'une noix à une tête foetale déformant la face.

Les téguments ne sont nullement altérés sauf en cas d'infection surajoutée où il apparait une fistule résultant d'un ostéo-phlegmon.

A l'examen endobuccal, les tables osseuses sont déformées. La tuméfaction est soit unilobée régulière soufflant table interne et table externe, soit irrégulière, bosselée, elle semble naitre de la joue, tant elle est volumineuse. Le sillon gingivo-jugal est totalement comblé, effacé par cette masse tumorale.

La consistance de cette tumeur est variable. En certains endroits, elle est dure, osseuse, ou ferme. Généralement, au sommet d'un mamelon, on perçoit une crépitation parcheminée due à l'amincissement extrême de l'os qui aboutit à la rupture de la corticale.

Ces tumeurs présentent des zones molles renitentes facilement dépressibles dues à l'extériorisation de cette tumeur après destruction de l'os.

La muqueuse est presque toujours normale. Elle peut présenter des signes d'inflammation ou de bourgeonnement comme dans les observations n° 15, 24 et 26.

Les dents sont parfois ébranlées. Elles peuvent manquer sur l'arcade, extraites par erreur à cause de la carie ou d'accidents infectueux surajoutés faussant le diagnostic.

Les dents peuvent être incluses comme dans les observations n° 10 ou le $\overline{6|}$ est incluse avec absence du germe de la $\overline{8|}$ et n° 17 ou $|\overline{7}$ et $\overline{8|}$ sont incluses. Ces dents sont soit en position normale, soit au niveau du rebord basilaire très loin de leur position normale.

Dans les formes franchement bénignes des améloblastomes, il existe un certain nombre de signes négatifs.

a) Pas d'adénopathie cervico-faciale sinon d'origine inflammatoire à la suite d'une ponction, d'une biopsie ou de toute infection surajoutée à la tumeur.

Cette adénopathie existe dans les améloblastomes malins primitifs ou dans les tumeurs dégénérées après maintes récidives.

b) A l'examen neurologique, pas de signes de Vincent montrant ainsi l'intégrité du nerf dentaire inférieur.

Outre l'absence d'anesthésie labio-mentonnière, il semble qu'il y ait absence de douleur au cours de la phase d'état sauf dans les cas de tumeurs extériorisées telles que les observations n° 18, 25...

La ponction ramène un liquide épais filant de consistance crémeuse, d'aspect clair ou brunâtre teinté de sang parfois exclusivement hémorragique comme dans l'hémangio-améloblastome.

EXAMEN RADIOLOGIQUE

Si la radiographie ne pose pas à elle seule le diagnostic, elle apporte souvent des signes plus précis que l'examen clinique.
L'examen histologique sera indispensable.

La radiographie donne des images de destruction osseuse caractéristique.

Cette perte de substance osseuse se fait par lacunes circulaires limitées par des travées osseuses. Pour une même tumeur, on peut rencontrer des macrogéodes de la taille d'une orange qui coexistent avec des géodes de taille moyenne comparable à une grappe de raisin ou aux classiques bulles de savon. Un agglomérat de kystes de plus petite taille encore réalise une image en nid d'abeilles, au milieu de ces images, on observe à la périphérie, une ou deux dents incluses (l'observation n° 17).

Nous ne ferons que citer les améloblastomes uniloculaires puisque l'objet de notre étude est l'améloblastome polykystique de la mandibule.

Cette raréfaction osseuse semble vider le maxillaire ne conservant qu'une mince coque osseuse.

La destruction des tissus est supérieure à tout ce que pouvait nous faire imaginer les manifestations cliniques.

Diverses incidences sont utilisées pour obtenir les limites et les dimensions précises. de la tumeur, ainsi que ses rapports anatomiques.

Au maxillaire défilé, on ajoutera une radiographie de face, des radiographies en mordu.

La tomographie est la seule radiographie qui peut montrer une extériorisation de la tumeur dans la partie interne du maxillaire. De très nombreuses coupes sont indispensables.

LES FORMES CLINIQUES

Elles permettent d'étudier les formes :

- symptomatiques
- topographiques
- histologiques

I - Formes symptomatiques

Il existe des formes uniquement kystiques et des formes où existent tous les intermédiaires entre les formes kystiques et les formes solides.

Les formes fistulisées où le stylet pénètre dans une cavité tapissée de muqueuse.

Formes avec l'absence d'une dent, la tumeur est née au dépens de l'organe en cloche.

II - Formes topographiques

Elles siègent à l'angle

- au bloc incisif, branche horizontale
- au maxillaire supérieur

Formes évoluant vers des régions inaccessibles au bistouri :

- base du crane
- fosse ptérygo-maxillaire

III - Formes histologiques

Les formes très rares qui se manifestent au début de la vie.

Les améloblastomes spongiocytaires (ARDOIN) qui présentent des formations histologiques de l'améloblastome qui ne récidive pas après intervention mais qui détermine des altérations dentaires et aussi les améloblastomes pigmentés mi solides mi kystiques et qui peuvent récidiver malgré les interventions élargies.

EVOLUTION DES AMELOBLASTOMES

L'améloblastome bénin peut évoluer pendant de nombreuses années sans présenter de signes de malignité - treize ans pour l'observation n° 24, quinze ans pour l'observation n° 4.

Bien que longtemps bénigne, cette tumeur extensive localement devient envahissante après rupture de la corticale, elle peut s'extérioriser et adhérer aux parties molles, plans musculaires, muqueuses et peau.

On reconnait à ces tumeurs, une malignité "enclose".

Le nombre de récidives qui succèdent à des interventions conservatrices insuffisantes est significatif.

Sur trente et un cas, douze ont fait des récidives dont huit à récidives répétées généralement plus de deux fois.

Dix cas n'ont pas fait de récidives avec un recul de trois à cinq ans. Cinq de ces cas ont été traités par chirurgie large.

Sept cas n'ont que deux années de recul. Une observation de dégénérescence avec métastases pulmonaires, un cas inopérable envahissant la fosse ptérygo-maxillaire et la base du crane.

Sur vingt interventions conservatrices se résumant à une énucléation curetage seul cinq cas n'ont pas fait de récidives avec des durées de recul variables mais généralement de plus de deux ans.

La durée de recul de récidives de ces cas est donnée par le tableau :

Zéro à six mois	: quatre cas
six à douze mois	: six cas
douze mois à deux ans	: huit cas
trois à quatre ans	: trois cas
plus de cinq ans	: cinq cas

Deux extensions à la base du crane et à la fosse ptérygo-maxillaire, une cancérisation avec métastase pulmonaire et un cas inopérable par extension monstrueuse de cette tumeur, sont à noter.

Ces récidives correspondent généralement à des interventions insuffisantes. Et, il suffit qu'une toute petite quantité tumorale soit laissée en place pour qu'elle soit le point de départ d'un récidive. La tumeur poursuit inéxorablement son évolution. La tumeur peut varier de type histologique au cours de récidives successives. A la forme kystique peut succéder une forme solide. Comme elle peut varier dans son aspect radiologique, une tumeur uniloculaire peut devenir multiloculaire.

Les récidives deviennent de plus en plus rapprochées dans le temps. Ces récidives répétées finissent par aboutir à une dégénérescence maligne comme c'est le cas de l'observation n° 24 qui évoluait depuis treize ans, après un curetage, elle fait une récidive au bout de deux ans sanctionnée par une intervention interruptrice. Au bout d'une année, le malade fait une dégénérescence avec métastase pulmonaire et osseuse.

Malheureusement, le temps de recul n'excède pas cinq ans pour les cas n'ayant plus fait de récidive ; on ne peut pas estimer qu'ils sont guéris définitivement.

Ces tumeurs entrainent de plus des séquelles esthétiques et fonctionnelles par les pertes de substances osseuses dues à l'extension de leur traitement.

Au point de vue histologique, on observe souvent les évolutions suivantes :

C'est le tissu épithélial qui domine sur le tissu conjonctif. Celui-ci après une évolution plus ou moins lente, disparait et il est remplacé par des cavités remplies de mucus : les corps oviformes. C'est une évolution du type cylindromateux puis des mitoses apparaissent qui font songer à un épithélioma ou à l'image de tumeurs mixtes.

D'autres fois, c'est le tissu conjonctif qui domine étouffant le tissu épithélial. On y descelle des lacunes sanguines et des mitoses. L'améloblastome prend un aspect sarcomateux.

A ce stade, on ne retrouve généralement plus les cellules étoilées et cellules palissadiques. Ces cellules ayant subi une transformation morphologique et l'interprétation en est difficile.

Mais dès que sont apparues ces variations dans l'histologie, l'aspect clinique change du tout au tout. La tumeur augmente plus vite qu'à l'ordinaire. On note un signe de Vincent positif, la destruction osseuse est visible aux radiographies successives. C'est alors à une exérèse très large qu'il faudra procéder que la dégénérescence soit épithéliomateuse ou sarcomateuse. Elle sera suivie d'évidement ganglionnaire et d'application de radiations ionisantes.

Nous avons signalé la possibilité de transformation cylindromateuse de l'améloblastome qui se manifeste par la présence de plaques de mucus au milieu de travées épithéliales.

C'est une tumeur de malignité relative mais ces cylindromes traités chirurgicalement récidivent toujours et évoluent comme une tumeur maligne.

RECIDIVES DES AMELOBLASTOMES

SELON LE TYPE D'INTERVENTION

	Gestes Thérapeutiques	Récidives
Traitements conservateurs	20	15
Chirurgie large secondaire à un traitement conservateur	7	1
Chirurgie large Primitive	10	3

D I A G N O S T I C P O S I T I F

Le diagnostic de ces tumeurs offre peu de difficultés, dans le cas typique d'améloblastome de l'angle de la mandibule.

L'examen clinique ne suffit pas toutefois pour donner une idée précise du diagnostic.

L'examen radiographique ne permet généralement plus d'avoir des doutes sur le type de la tumeur surtout au stade d'évolution avancé de nos cas. Différentes incidences radiographiques doivent être faites, maxillaire défilé, Parma, films intra buccaux, films en mordu, tomographie ; ces dernières permettent de circonscrire la tumeur. Elles permettent de distinguer avec précision le niveau de la rupture de la corticale, dans les formes extériorisées et l'envahissement des tissus voisins, comme elles peuvent situer les multiples petites géodes aberrantes.

L'examen histologique dans ces cas là, ne fait que confirmer le diagnostic.

Dans les formes atypiques à localisation non angulaire, l'image radiologique ne suffit plus et seul l'examen histologique fera le diagnostic.

DIAGNOSTIC DIFFERENTIEL

Le principal diagnostic qui pourrait prêter à confusion est celui des tumeurs à myéloplaxe. Elles ont le même aspect radiologique multiloculaire avec une image cloisonnée aréolaire localisée généralement à la branche horizontale.

Ici, seul l'examen histologique peut trancher le diagnostic.

Le kyste anévrysmal a un aspect radiologique multiloculaire.

Les kystes primordiaux ou kératokystes peuvent présenter radiologiquement une forme multiloculaire avec des cavités à bords parfois festonnés.

Le myxome odontogène qui apparait à la radio sous forme de multiples zones claires de taille variable séparées par des cloisons osseuses à l'aspect grillagé à angles vifs.

L'angiome intra-osseux donne une image en nid d'abeilles à contour plus ou moins net avec existence de lacunes isolées, signes diagnostic supplémentaire calcification de l'artère faciale qui est mise en évidence par une artériographie.

Le Chondrome donne à la radio un aspect en coupe de grenade à cause des calcifications des contours des géodes.

Les améloblastomes odontogéniques

Le diagnostic est évident grâce à l'existence de l'organe dentaire plus ou moins bien formé, image radiologique opaque.

Les dysplasies fibreuses avec généralement une image radioclaire polykystique bilatérale.

Maladie de Recklinghausen

On procèdera à une radiographie du crane, du bassin, à l'examen de la phosphorémie et de la calcémie.

Fibrome

Fibrome ossifiant et xanthomes.

Le diagnostic peut se poser avec les formes intra-osseuses des inflammations spécifiques.

La syphilis

Peut donner dans sa phase tertiaire des gommes au niveau de l'angle généralement gomme unique. Les examens sérologiques font à eux seuls le diagnostic.

L'actynomycose forme une tuméfaction dure avec participation des tissus périmaxillaires. A la radiographie, la forme centrale présente des masses kystiques dont l'évolution tend généralement à la fistulisation.

Ostéomyélite du maxillaire inférieur caractérisée par une mobilité des dents, des fistules muqueuses ou cutanées.

A la radiographie, on note des taches sombres homogènes plus ou moins étendues. Ce sont des séquestres. Il existe des zones de régénération osseuse après élimination du séquestre.

Tumeur maligne

Le diagnostic de sarcome central du maxillaire n'est pas toujours aisé. Cette tumeur évolue chez un individu jeune, présentant une tuméfaction osseuse avec intégrité des ganglions. Mais, il existe un phénomène indépendant de toute atteinte dentaire, les névralgies violentes.

En cas de diagnostic difficile, seule la biopsie tranchera le diagnostic.

T R A I T E M E N T

Le traitement des améloblastomes est essentiellement chirurgical. L'extirpation de la tumeur doit être totale sinon le moindre débris tumoral sera le point de départ d'une récidive.

Différentes techniques sont utilisées. Elles présentent des avantages et des inconvénients.

1°) L'énucléation qui est une exérèse tumorale. Elle doit être associée à un curetage qui doit enlever la couche d'os suspecte péritumorale. Vu le grand nombre de récidives qui succèdent à ce type d'intervention, on ne les pratique que dans des cas limités.

2°) Curetage suivi de cautérisation chimique : Chlorure de zinc - Acide trichloracétique. Il détruit l'épithélium qui a été épargné par la curette.

3°) L'électrocoagulation ne peut être utilisée que pour des lésions extrêmement limitées. Généralement, nous l'employons complémentairement à un curetage dans le but de provoquer un mince séquestre dans la cavité qui s'élimine en cinquante jours environ (technique du Professeur CERNEA).

Elle permet également dans les grosses tumeurs ayant dépassé le cadre mandibulaire, l'électro-nécrose mandibulaire, mais encore des parties molles envahies.

4°) Les radiations ionisantes

Nous semblent sans action sur l'évolution de ces tumeurs kystiques.

Nous avons au maxillaire inférieur évité de traiter les récidives par radiumthérapie post-opératoire par crainte d'ostéo-radio-nécrose.

Certains améloblastomes évoluant depuis de longues années ou bien présentant des récidives à des rythmes très fréquents, détruisent la totalité de la mandibule. Elles perforent également le périoste et envahissent les régions voisines. Ce sont de véritables tumeurs molles où la rugination est impossible.

L'exérèse nécessite une voie transparotidienne avec la dissection du nerf facial et ligature de la carotide externe. Ce procédé nous permet d'enlever en bloc, la parotide, la tumeur molle, les muscles et les ligaments qui l'entourent.

5°) Des résections sous périostées

La corticale externe est réséquée, on la soulève comme une coquille puis on procède à l'énucléation. Le périoste est rabattu et suturé. Les auteurs qui préconisent cette intervention ont observé une calcification secondaire satisfaisante. Par cette méthode, il semble que l'on évite des séquelles fonctionnelles et esthétiques des exérèses larges des maxillaires.

Les interventions peuvent se faire par deux voies :

- la voie endobuccale, souvent exposée à des surinfections. Elle est souvent insuffisante. Bien qu'elle ne compromette pas l'esthétique, on lui préfère :

- la voie externe cutanée. Elle est préférable dans les tumeurs étendues pour les exérèses sous périostées plus larges.

6°) Résection partielle

Elle respecte la continuité osseuse. Elle a pour principe de garder une baguette basilaire.

7°) Résection interruptrice

C'est celle qui est suivie de moins de récidives dans la mesure où l'on extirpe la totalité de la tumeur l'exérèce large doit comprendre le tissu sain mais,même ici, les risques de récidives subsistent en cas de tumeur molle extériorisée dans les tissus voisins elle pose un problème prothétique.

Indications thérapeutiques

Le choix de la thérapeutique est déterminée par le type histologique de la tumeur, de l'âge, de l'état général, et de son étendue.

L'évolution de ces tumeurs est souvent si importante qu'elle nécessite une résection d'une moitié ou des deux tiers de la mandibule.

Exemple : une forme récidivante ou extériorisée demandera une chirurgie large.

1°) Les interventions conservatrices

Elles ne sont indiquées que dans certains cas.

Une tumeur limitée par son étendue et n'ayant pas franchi les tables osseuses.

Le malade en est à sa première intervention.

Ces malades doivent être suivis régulièrement pendant très longtemps.

2°) Intervention interruptrice

Dans les cas de tumeurs étendues à image kystique très ostéolytique.

- des tumeurs extériorisées
- des tumeurs histologiquement malignes

Ce type d'intervention mutilante expose à des séquelles fonctionnelles et esthétiques.

Greffe

La reconstitution de la mandibule se fait soit à l'aide d'une prothèse, soit d'une greffe osseuse.

1°) La Prothèse

Ces prothèses vont permettre de conserver un lit à la future greffe osseuse ; différentes techniques sont préconisées.

a) Prothèse en acryl

Reproduisant fidèlement la forme d'un hémimaxillaire. La pièce est terminée par un fer de lance en vitallium qui s'engage dans la tranche de section osseuse. Ce type de prothèse n'est pas modifiable. Son volume trop important expose à une intolérance suivie de l'élimination de la prothèse.

b) Prothèse en vitallium

On réalise avec ce matériau des prothèses articulées, facilement modifiables à l'aide de dispositif à glissière et de vis qui présentent un inconvénient : le risque de dessérage.

c) Broche métallique

Recouverte d'acryl de fabrication facile, on peut disposer d'un jeu de dimension et de forme variables facilement adaptable. Cette prothèse est fixée à l'os par son extrémité avec une plaquette de vitallium noyée dans de la résine et vissée sur le rebord basilaire, vérouille la broche et empêche les mouvements de rotation.

Son volume réduit et son adaptation simple semblent augmenter les chances de tenue de cette prothèse. Elle reste toutefois à la merci d'une infection locale.

2°) Greffe osseuse

Elle peut être primitive soit secondaire à une prothèse qui a permis de garder le lit de la greffe, soit après échec de prothèse permanente.

a) Les hétérogreffes

Certains chirurgiens ont procédé au remplacement de la branche montante d'un maxillaire inférieur atteint d'un améloblastome polykystique.

Ils reconstituent l'arc mandibulaire à l'aide d'une côte conservée dans une banque d'os depuis six mois. Cette côte est fixée par ostéosynthèse à l'arc mandibulaire.

b) Autogreffes

C'est le cas le plus fréquent. Généralement un greffon iliaque est utilisé comme dans les observations n° 3 et 13.

Ces greffes sont soit immédiates, faites le même jour que l'ablation de la tumeur, soit différées.

C'est le cas de presque toutes nos observations où il y a eu des greffes. Dans ce cas, on prévoit un appareillage qui empêche une déviation et un déplacement des fragments de la mandibule.

1°) Ligature intermaxillaire sur les dents restantes à l'aide d'attelles.

2°) Un appareil d'AKERMAN constitué d'une gouttière fixée au maxillaire supérieur avec des prolongements latéraux en forme d'ailettes qui guide le fragment mandibulaire dans une occlusion correcte.

Il est à indiquer que dans le service, tous les greffons ont été prélevés sur l'os iliaque du côté opposé à la tumeur pour bénéficier de la convexité de la crête.

Quand l'hémimandibule a été enlevée et qu'il n'a pas été possible de placer une prothèse en acryl ou en vitallium, l'autogreffe doit être mise en place deux à trois mois après l'exérèse.

Il faut d'abord libérer le lit de la greffe de bas en haut et pour éviter de léser le facial, s'aider d'une incision prétragienne qui libère la cavité glénoïde. Le facial sera relevé et l'autogreffe placée de bas en haut dans la cavité puis on pratique l'ostéo-synthèse du greffon avec le fragment mentonnier.

OBSERVATION N° 1

Monsieur A... Belkacem - 21 ans

Hospitalisé au service de Lisfranc, le 21 juillet 1967 pour une tuméfaction de l'hémimandibule droite.

Le malade reporte le début de sa maladie à une lésion qui a pris naissance en regard de la première molaire inférieure gauche qui a suppurée. Il est mis sous antibiotique par son dentiste. Une série d'extractions est faite, mais la tuméfaction subsiste toujours.

A l'examen exobuccal, notre malade présente une tuméfaction génienne basse qui n'altère pas les téguments de consistance ferme peu douloureuse à la palpation.

Il n'existe pas de ganglions.

A l'examen endobuccal, les tables osseuses sont soufflées. La tuméfaction s'étend de la canine inférieure gauche à l'angle mandibulaire.

La radiographie montre de nombreuses zones radio-claires bien limitées et parsemées de fines travées donnant une image dite en nid d'abeilles associé à des macro-géodes. Ces images s'étendent de la canine au coroné mais épargnent le condyle.

Diagnostic histologique

Le prélèvement a intéressé des fragments d'une tumeur d'allure polykystiques. Ces kystes sont bordés par une membrane fibrolamellaire peu cellulaire tapissée par une prolifération d'allure ostéoïde ou chondroblastique et de hautes cellules cylindriques. Elle est richement vascularisée.

L'ensemble ne présente aucun caractère histologique de malignité.

Intervention

Incision endobuccal du bloc incisif à l'angle de la mandibule. La rugination montre un périoste qui s'effondre du coté du bloc incisif sur un gros kyste qui est soigneusement cureté. Du coté de l'angle, la curette remonte jusqu'au coroné ramenant un tissu lardacé très hémorragique. Une mince zone osseuse sur la corticale interne soutient la mandibule.

OBSERVATION N° 1

Les radiographies de face et de profil mettent en évidence une image macro-polygéodique étendue à l'hémi-maxillaire droit.

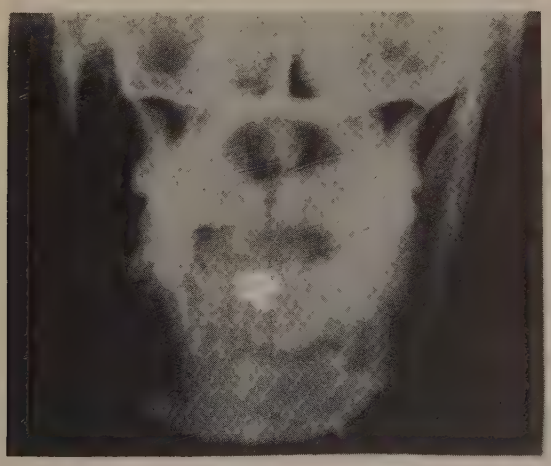

fig. 2

OBSERVATION N° 2

Monsieur B... Abdelkader - 32 ans

Hospitalisé et opéré à deux reprises d'une tumeur améloblastique de la mandibule.

La première intervention en novembre 1968

La deuxième intervention en mars 1971

Ce malade édenté total depuis plusieurs années, avait présenté en 1968, une tuméfaction parasymphysaire gauche dont le volume était celui d'une noix, la tumeur n'étant décelable qu'à l'examen endobuccal, un curetage a été réalisé.

En mars 1971, le malade est revu pour un récidive de sa tumeur dont la taille est celle d'une grosse mandarine déformant la face. Lors de l'intervention, le curetage a montré la destruction de la table osseuse interne dans la partie symphysaire.

Six mois après les deux interventions, nouvelle récidive encore plus importante. Elle occupe toute la branche horizontale gauche et déborde la région parasymphysaire droite.

A la palpation, la tuméfaction est sous muqueuse, les tables osseuses sont presque entièrement interrompues ne laissant qu'une mince lamelle osseuse basilaire. Cette tumeur évolue d'une façon indolente et sans altération de l'état général, présente le type d'une tumeur bénigne à malignité locale à cause du nombre de récidives.

Intervention du 15 mars 1971

Enucléation curetage sous anesthésie générale.

Incision sous maxillaire. Dissection des différents plans. De la table externe, il ne subsiste que le périoste. On y réalise une fenêtre suffisante pour permettre un curetage soigné de la tumeur. Mèche iodoformée plus suture.

Evolution

Récidive en juillet 1972.

OBSERVATION N° 2

Radiographie de la tumeur initiale
avant toute récidive

OBSERVATION N° 3

Monsieur B... - 50 ans

Il présente une tuméfaction jugale gauche évoluant depuis 1964.

Opéré en 1958 pour une tumeur siégeant au même endroit mais de petite taille.

Puis, elle n'a cessé d'évoluer depuis une intervention en 1964.

Il se présente à la consultation le 24 décembre 1971 avec une tuméfaction s'étendant de la branche horizontale au tragus. Tuméfaction de consistance dure osseuse non adhérente aux plans superficiels.

Sensibilité normale non douloureuse à la pression.

Existance d'une adénopathie inflammatoire sous angulo-maxillaire.

L'examen endobuccal montre un élargissement du rempart alvéolaire édenté à partir de la deuxième prémolaire. Le vestibule est comblée. La muqueuse buccale est hyperhémiée.

Radiographie

Montre une vaste perte de substance osseuse de la branche horizontale gauche déformant l'angle et s'étendant à toute la branche montante. Elle est constituée par des images kystiques de formes variables, séparées les unes des autres par de minces cloisons osseuses.

intervention

Hémirésection de la mandibule : juillet 1972, qui sera suivie dans quelques temps par une greffe osseuse.

L'examen histologique confirme le diagnostic d'améloblastome.

OBSERVATION N° 3



Image polykystique d'une tumeur
évoluant depuis 14 ans, après 2 récidives à
des interventions de type énucléation-curetage

OBSERVATION N° 4

Madame B... Keltoum - 32 ans

Hospitalisée le 15 octobre 1965 pour une tumeur du maxillaire inférieur du coté droit.

15 ans auparavant, la malade avait perçu une tuméfaction angulaire qui a évoluée progressivement sans phénomène douloureux.

A l'examen endobuccal, l'arcade dentaire inférieure droite est édentée jusqu'à la 2ème prémolaire. A ce niveau, le rempart alvéolaire est considérablement épaissi donnant cet aspect soufflé aux tables internes et externes, au niveau de cette dernière a palpation met en évidence, une crépitation parcheminée.

Il n'existe pas d'adénopathie.

Radiographie

On peut observer une image polykystique qui s'étend du trou mentonier au condyle et au coroné. Deux cavités de la taille d'un oeuf de pigeon déforment l'angle et la branche montante de la mandibule réduisant le rebord basilaire à une mince lame de quelque 10è de millimètre.

S'ajoutent à ces grosses bulles, de nombreuses géodes de 1cm de diamètre environ chacune entourées de trabéculations osseuses plus ou moins épaisses.

Intervention

Le 16 novembre 1965 sous anesthésie générale.

Incision par voie externe.

Mise à nu de l'os et résection de l'hémimandibule à la scie de Gigli jusqu'au niveau de la première prémolaire, suivie deux jours plus tard d'un blocage bimaxillaire.

26 mai 1966, greffe osseuse iliaque, fixation par broche, sutures et pansements.

13 janvier 1971, récidive au niveau parasymphysaire avec lyse osseuse du greffon dans sa partie supérieure.

OBSERVATION N° 4

fig. 1

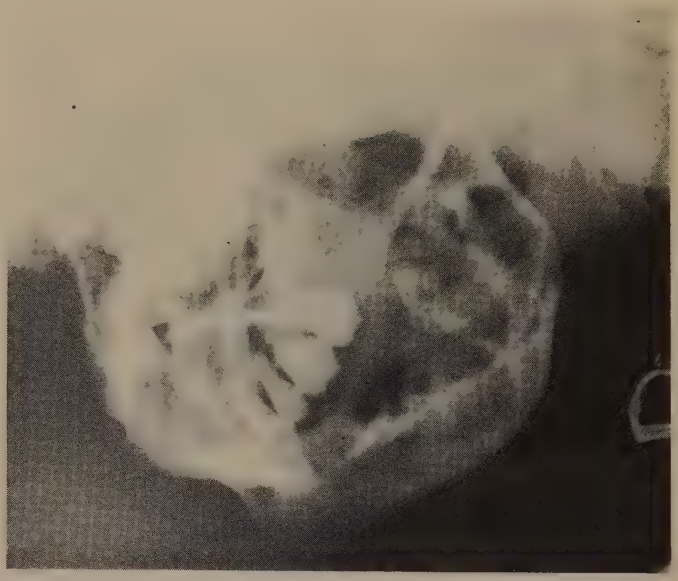

fig.2

fig. 3

Fig. 1 et 2 - Tumeur polykystique évoluant depuis 15 ans

Fig. 3 - Greffe osseuse iliaque

OBSERVATION N° 5

Monsieur B... Barkeroum - 53 ans

Hospitalisé le 7 octobre 1967 pour une tumeur de la mandibule évoluant depuis un an sans douleur.

A l'examen exobuccal, une tuméfaction génienne déforme le visage du malade du tragus à la symphyse mentonnière.

Pas d'anesthésie labio-mentonnière.

Adénopathie sous maxillaire de type inflammatoire.

Examen endobuccal

Montre l'absence de dents à partir de la canine inférieure droite.

Une tumeur polylobée déformant la crête alvéolaire comble le vestibule.

Radiographie

Image multiloculaire en bulles de savon s'étendant de l'angle mandibulaire droit à la canine du coté opposé. La corticale est rompue en différents endroits.

21 octobre 1967, biopsie donnant un tissu formé de bourgeons lardacés.

Examen histologique

Image histologique d'améloblastome constitué d'améloblastes agencés en travées ou lobulés et subissant une évolution kératinisante avec formation de globes cornés ou une évolution kystique par des intégrations centrales des lobules néoplasiques.

Stroma peu abondant. Nombreuses plaques de nécrose.

Intervention

Hémirésection de la mandibule.

OBSERVATION N° 5

fig. 1

Image multiloculaire avec rupture
de la corticale en différents endroits.

fig. 2

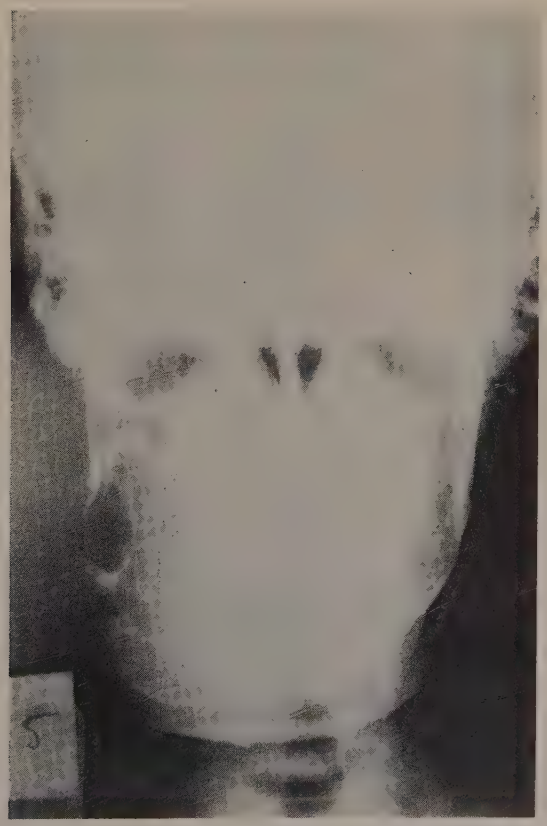

OBSERVATION N° 5

Enfant B... Djamel - 13 mois

Hospitalisé le 23 septembre 1970, présente une tuméfaction symphysaire évoluant depuis 6 mois avec l'aspect clinique et radiologique d'un kyste.

Examen radiologique

Image radioclaire avec condensation entre les géodes.
Inclusion de germes dentaires.

Une biopsie réalisée donne les résultats suivants :
Tissus de granulation inflammatoire tumoraux.
Ceux-ci sont constitués par des lobules épithéliaux pleins ou creusés de cavités kystiques.

Stroma abondant. Il s'agit d'un améloblastome.

Traitement chirurgical. Resection symphysaire.

OBSERVATION N° 7

Monsieur B... Mohamed - 25 ans

Hospitalisé à Lisfranc le 17 août 1971 pour une tuméfaction de la branche horizontale gauche de la taille d'une petite mandarine.

A l'examen endobuccal, on constate une tuméfaction diffuse de la table osseuse externe au niveau des prémolaires ainsi qu 'une importante soufflure de la table interieure qui refoule la langue en haut et en arrière.

Les dents sont au complet sur le maxillaire inférieur.

Il n'existe pas d'adénopathie satellite.

Radiographie

Montre une double image circulaire qui semble appendue aux racines des prémolaires et première molaire.

Les racines de la dent de 6 ans et de la 2ème prémolaire semblent lysées.

Cette destruction osseuse s'étend de la première molaire à la symphyse mentonnière. Elle est limitée par le canal dentaire inférieur.

Examen histologique

Confirme : ce prélèvement est le siège d'une prolifération tumorale présentant tous les caractéristiques histologiques d'un améloblastome.

Intervention

Enucléation - curetage.

OBSERVATION N° 7



Double image kystique circulaire qui semple appendue aux prémolaires et dents de 6 ans dont les racines sont lysée.

Les microphotographies d'anatomie pathologique ont été réalisées par le Professeur Agrégé A. YAKER à partir de lames des observations :

N° 26, N° 22, N° 9, et N° 7

- Ameloblastome - Métaplasie malpighienne des structures épithéliales aboutissant parfois à de véritable

- Ameloblastome - Formations épithéliales kystisées. Il ne reste plus des structures épithéliales que la couche périphérique palissadique.

OBSERVATION N° 8

Monsieur CH... Rehani

Hospitalisé à Lisfranc le 20 décembre 1969, pour une tuméfaction génienne basse droite dont le malade reporte l'origine à un traumatisme reçu une dizaine d'années plus tot, mais son volume a augmenté considérablement depuis un an.

Depuis une semaine, des douleurs intenses spontanées ont fait leur apparition ; ce qui a amené le malade à consulter.

La tuméfaction déforme toute la branche horizontale, l'angle mandibulaire et la région sous maxillaire.

Les téguments sont normaux. La palpation laisse percevoir une tuméfaction osseuse dans sa majorité mais une crépitation parcheminée vers l'angle. La pression est douloureuse.

Il n'existe pas d'anesthésie labio-mentonnière.

A l'examen endobuccal, on constate l'absence des $\overline{|5|7|8}$ trois molaires inférieures droites.

La tuméfaction a pour limite la première prémolaire droite mobile mais vivante, s'étend jusqu'à la branche montante, comble le vestibule, envahit le plancher buccal.

La ponction ramène 8 cm3 d'un liquide jaunatre ayant la consistance et la couleur du miel.

Radiographie

Montre une image polygéodique qui s'étend de la symphyse au coroné déformant la branche horizontale, l'angle mandibulaire et la branche montante jusqu'au coroné.

Au niveau de l'angle, cette image est formée de petites géodes finement cloisonnées en nid d'abeilles, tandis que, de part et d'autre, des géodes plus importantes forment une image en bulle de savon.

Examen histologique

Le prélèvement examiné montre au contact d'un os dense des formations cordonales épithéliales de taille variable, séparées les unes des autres par un tissu hyalin infiltré par endroit par de rares cellules rondes.

Les formations cordonales sont bordées par des cellules épithéliales à disposition palissadique. Au centre, existent des cellules polyédriques dont l'aspect clair et de grande taille signe les origines dontogéniques. Les cellules sont en voie de kératinisation ; celle-ci est de type parakératosique.

L'aspect est celui d'un améloblastome acanthosique.

Intervention

6 février 1970 : hémirésection mandibulaire

27 avril 1970 : opération en deux équipes

1°) Prélèvement du greffon de la crête iliaque droite.

2°) Préparation du lit du greffon au niveau de l'hémimandibule supposée gauche et greffe de la crête iliaque droite sur la mandibule.

OBSERVATION N° 8

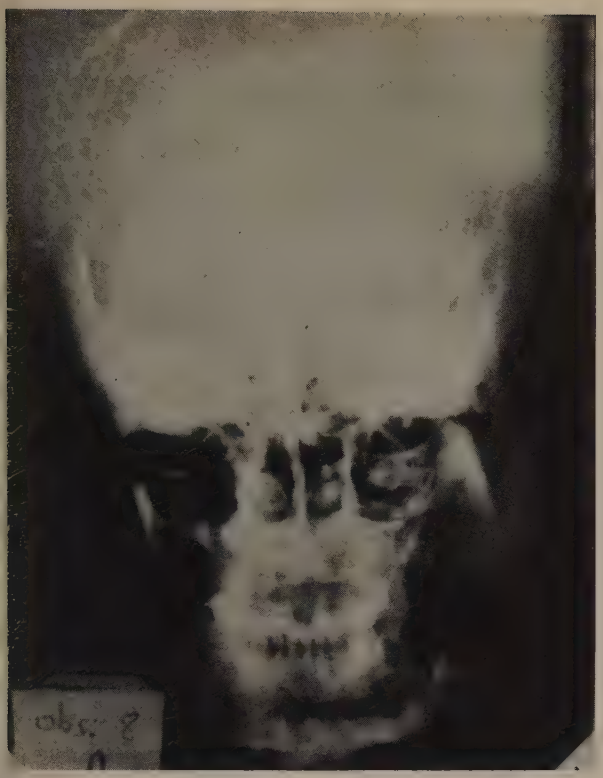

fig. 1

Macrogéodes et microgéodes finement cloisonnées évident le maxillaire de la symphyse à l'A.T.M. avec rupture de la corticale.

fig. 2

SUITE OBSERVATION N° 8

fig 3

fig. 4

— Fig.3 Pièce opératoire

— Fig.4 et 5 - Photographie après greffe osseuse iliaque



fig 5

OBSERVATION N° 9

Madame B... Fatma Zohra - 35 ans

Hospitalisée le 11 septembre 1967.

Les débuts de sa maladie remontent à une année. Ils se résument à des douleurs qui ont persisté à la suite d'une avulsion de dent de 12 ans. Depuis 6 mois, la malade constate une extension de la tuméfaction qui déforme l'hémimaxillaire inférieur gauche, tuméfaction bosselée de consistance très dure.

A l'examen endobuccal, la table externe est épaissie en regard de la 3ème molaire inférieure gauche. Les 6 et 7 sont absentes sur l'arcade.

Radiographie

Image en bulle de savon. Trois énormes bulles occupant toute l'hémimaxillaire gauche du coroné à la symphyse mentonnière ; entre ces trois grandes images, existent des géodes de plus petite taille, le rebord basilaire est réduit à une mince coque au niveau de la branche horizontale.

Examen histologique

Tumeur constituée de travées épithéliales de type améloblastique nettement reconnaissables dispersées dans un stroma collagène et hyalin relativement dense.

Au contact, on note la présence de quelques plaques de calcification.

Intervention

Hémirésection mandibulaire

Greffe osseuse

OBSERVATION N° 9



Trois bulles, principales évident l'hémimaxillaire gauche, entre lesquelles se trouvent des géodes de taille plus petite.

OBSERVATION N° 10

Monsieur B... El Hadj - 12 ans

Hospitalisé le 24 mai 1971, présente une tuméfaction parasymphysaire droite et une fistule cutanée génienne.

L'examen de la bouche montre un comblement du vestibule, une inflammation de la muqueuse gingivale qui est rouge et oedématiée. Absence de deux molaires.

Radiographie

Montre une dent de 6 ans incluse dont les racines effleure le rebord basilaire. A partir de la couronne de cette dent, s'étend une alvéole de la taille d'une grosse noix s'étendant de la 2ème prémolaire au bord distal de la $\overline{7|}$ présumée, car la $\overline{7|}$ et le germe de la $\overline{8|}$ sont absents. Cette énorme cavité est remplie d'une espèce de mousse de savon compacte, image floconneuse.

Examen histologique

Tissu conjonctif scléreux où l'on observe un granulome inflammatoire polymorphe et quelques lobules tumoraux d'un améloblastome.

Intervention

Incision vestibulaire de la $\overline{|5}$ à la $\overline{|7}$; après décollement de la muqueuse, on découvre une formation ostéoïde de la taille d'une noix, qui est retirée à la pince Gouge.

Au niveau apical de la $\overline{|5}$, on découvre la dent incluse qui est retirée.

Curetage - Mèche iodoformée - Suture.

OBSERVATION N° 11

Monsieur B... Khalif - 19 ans

Hospitalisé le 16 septembre 1970 pour récidive d'améloblastome.

Première intervention en 1962.

Ce malade présente une tuméfaction génienne haute et temporale. Cette tuméfaction évolue depuis un an mais depuis 3 mois, elle évolue très rapidement.

A l'examen exobuccal, la tuméfaction s'étend du lobe de l'oreille à la commissure labiale en avant et à la fosse temporale et au malaire vers le haut.

Tumeur de consistance dure osseuse. Les téguments tendus sont de coloration normale. Présence d'une fistule sous maxillaire.

Pas d'anesthésie labio-mentonnière.

Adénopathie sous maxillaire.

Examen endobuccal

La palpation montre une interruption de la branche horizontale (des suites de l'intervention de 1962) avec mobilité des deux fragments.

Le vestibule supérieur est comblé. La muqueuse buccale a un aspect normal.

Radiographie

Raréfaction osseuse intéressant la branche montante droite du maxillaire inférieur, le maxillaire supérieur coté droit et malaire imagé en bulle de savon irrégulière de la taille d'une orange, avec envahissement de la fosse ptérygo-maxillaire.

Examen histologique

Prélèvement biopsique ayant ramené un fragment tumoral de structure grossièrement papillaire. La tumeur est constituée par des axes conjonctivo-vasculaires larges, parfois sclério-hyalin. Ces axes sont revêtus par plusieurs couches de cellules épithéliales à cytoplasme clair et faiblement éosinophilé possédant de gros noyaux assez réguliers.

Les mitoses sont rares.

Cet aspect évoque un améloblastome.

La paroi est constituée par une large lame conjonctive où l'on observe quelques cellules tumorales identiques à celles décrites plus haut.

Traitement

Au dessus de tout traitement chirurgical, le malade a été soumis à de la radiothérapie mais l'évolution se poursuit sans aucune amélioration.

Traitement médical palliatif.

OBSERVATION N° 11

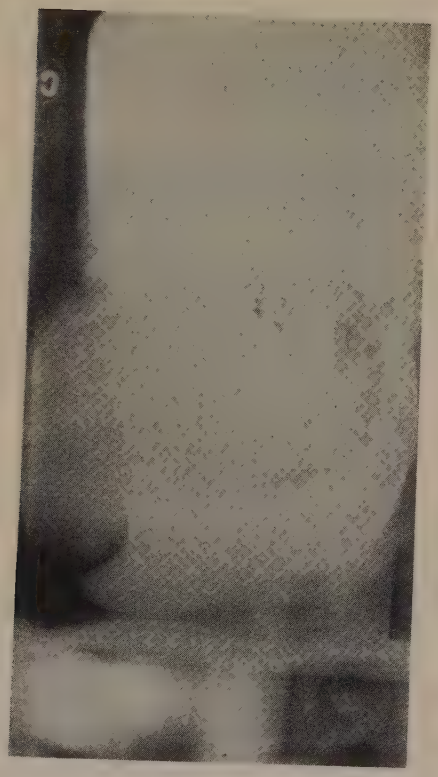

Vue de face : déformation monstrueuse de la taille d'une tête foetale. Cette tumeur a envahit toutes les régions

OBSERVATION N° 12

Mademoiselle D... Saliha - 19 ans

Hospitalisée à Lisfranc le 25 décembre 1970, présente une tuméfaction importante de l'hémiface droite à partir de la fosse temporale jusqu'à la région parasymphysaire gauche.

A l'examen endobuccal, l'ouverture buccale est limitée.

Il n'existe sur l'arcade que 3 dents, canine et 2 prémolaires gauches.

Le rebord alvéolaire épaissi, présente une fistule au niveau du triangle rétromalaire de laquelle s'écoule un liquide séro-purulent.

Radiographie

Image polykystique constituée dans son ensemble par deux géodes énormes respectivement de la taille d'une mandarine, en avant limitée dans sa partie postérieure par le germe d'une dent au niveau de la $\overline{6|}$ et la seconde géode de la taille d'une orange déformant le coroné.

Examen histologique

Confirme : aspect histologique d'un améloblastome remanié par une importante surinfection.

Intervention

Sous anesthésie générale.

Incision sous maxillaire allant de l'angle à la région mentonnière.

Dissection des parties molles. Rugination du maxillaire, ouverture à l'aide de ciseaux et burin. Une cavité double creuse tout le maxillaire du coté droit, l'un occupant la branche montante jusqu'au coroné, l'autre dans la région mentonnière.

La paroi kystique enveloppe un tissu scléreux avec présence de pus.

Curetage soigneux. Mise en place d'une mèche iodoformée. Suture.

OBSERVATION N°12

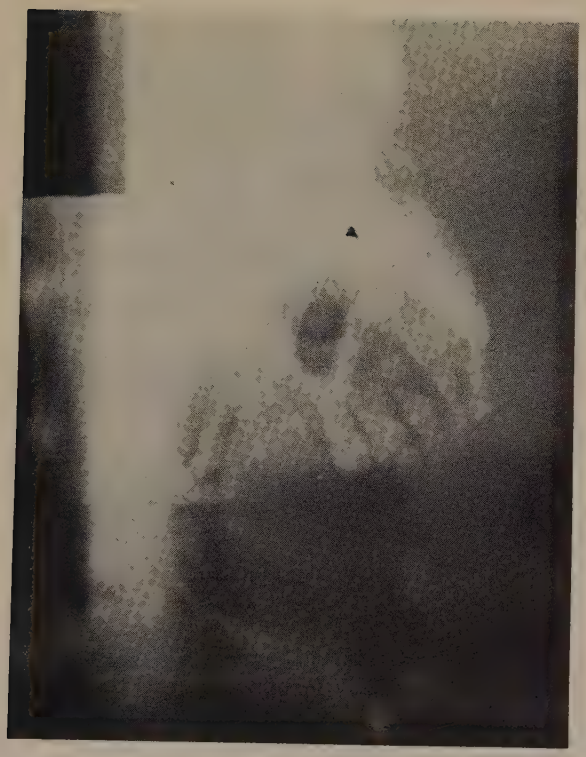

Germe dentaire
inclus dans une
image kystique.

OBSERVATION N° 13

Madame B... Mahbouba - 30 ans

Hospitalisée le 27 septembre 1966 pour une tumeur du maxillaire inférieur droit.

Examen radiologique du 27 août 1966

Montre une image polykystique en nid d'abeilles constituée de petites géodes séparées par des condensations osseuses. Elle s'étend de la 1ère prémolaire droite à la branche montante jusqu'au coroné, présence d'une dent de sagesse incluse au niveau de l'angle mandibulaire.

Examen histologique du 2 septembre 1966

Tumeur constituée de formations épithéliales. A leur niveau, les cellules se disposent en périphérie sous un aspect palissadique.

Au centre, elles présentent un aspect étoilé ; anastomosées les unes aux autres, l'ensemble réalisant l'aspect caractéristique de l'organe adamantin.

A certains points, existe une différenciation malpighienne bien reconnaissable.

Aspect d'un améloblastome ne présentant aucun caractère histologique de malignité.

Traitement

Curetage et extraction de la dent de sagesse incluse.

Evolution

17 janvier 1967, récidive, nouvelle intervention qui aboutit à la résection de l'hémimandibule et la mise en place d'une prothèse en vitallium.

Le 15 mars 1969, notre malade présente des signes de rejet de sa prothèse. Fistule sous maxillaire.

Le 29 octobre 1969, greffe osseuse iliaque.

Suite opération très bonne.
Revue en 1972 - Excellent état.

OBSERVATION N° 13

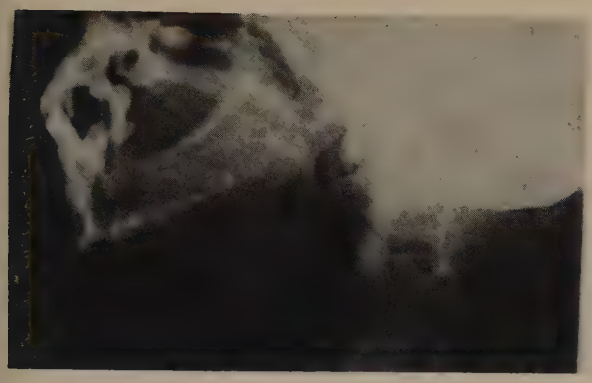

fig . 1



fig. 2

Fig. 1 - Image polygéodique
étendue à l'hémimandibule

Fig. 2 - Prothèse en vitallium
qui a été rejetee

Fig. 3 - Greffe osseuse iliaque



fig. 3

OBSERVATION N° 14

Madame CH... Daouia - 64 ans

Hospitalisée en novembre 1970, attribue le début de sa maladie à une chute deux ans auparavant, sur les dents antérieures avec fracture des dents et tuméfaction symphysaire. Après extraction dentaire, la tuméfaction subsiste.

Examen exobuccal

Tumeur symphysaire bien circonscrite plus étendue vers la branche horizontale du coté gauche. Tuméfaction ferme à la palpation d'une dureté ligneuse.

Examen endobuccal

La muqueuse gingivale est de coloration rouge.

La sensibilité est normale. L'hémi-arcade inférieure gauche est édentée. La tuméfaction s'étend de l'incisive droite à environ la 6ème inférieure gauche. Le vestibule est comblé, la table osseuse interne est soufflée.

Radiographie

Image en graines de grenade intéressant la région symphysaire et para-symphysaire gauche jusqu'à la 2ème prémolaire.

A l'image de raréfaction osseuse, s'ajoute une condensation osseuse.

Examen histologique

Le prélèvement ulcéré en surface infiltre l'os en profondeur, constitue de massifs de cellules tumorales disposées en palissade à la périphérie du lobule et sans ordre apparent dans les régions centrales. Certains nodules sont creusés de cavités kystiques. Le stroma est abondant et scléreux.

Intervention

Biopsie faite sous anesthésie générale.

Incision vestibulaire médiane de 15 cm, décollement du périoste. La tumeur sous périostée apparait criblant le maxillaire de bourgeonnements néoplasiques. Le plancher est envahi.

La tumeur curetée, le tissu osseux reséqué à la pince Gouge.

Hémostase progressive avec électrocoagulation.
Une mèche iodoformée est bourrée à la cavité.
Suture.

OBSERVATION N° 14

Image micropolygéodique localisée
à la symphyse mentionière et à la branche
horizontale gauche

OBSERVATION N° 15

Monsieur G... Miloud - 31 ans

Hospitalisé le 15 mai 1970 pour une tumeur de la mandibule. Cela a débuté par une tuméfaction légère au niveau d'une molaire inférieure droite. Après extraction de cette dent, la cicatrisation ne se fait pas. Il y a formation d'un bourgeonnement qui tombe tous les 15 jours selon les dires du malade.

A l'examen exobuccal

On remarque une tuméfaction génienne basse qui s'étend de l'angle à la moitié de la branche horizontale droite.

A l'examen endobuccal

La tuméfaction s'étend de la 2ème prémolaire jusqu'au triangle rétromolaire. Le sillon vestibulaire est comblé. La langue est refoulée vers le haut par une tumeur faite d'un tissu granuleux de coloration rosée.

Pas de signe de Vincent.

Adénopathie sous maxillaire mobile.

Examen radiologique

Perte de substance osseuse s'étendant du triangle retromolaire à la 2ème prémolaire. Contour net, par endroit des petites géodes polycycliques préservant une languette basilaire.

Examen histologique

Prolifération envahissante constituée de lobules de cellules de type épithélial ménageant parfois des lacunes contenant un tissu lache myxoïde réalisant l'aspect d'un améloblastome.

Intervention du 15 mai 1970

Sous anesthésie générale.

1°) Ligature de la carotide externe coté droit, après incision dans la région latérale du cou sur le bord antérieur du sterno-cléïdomastoïdien. Suture en 2 plans.

2°) Incision dans la région sous maxillaire de l'angle mandibulaire à la symphyse.

Mise à nu de la mandibule.

Résection de la branche horizontale et une partie de la branche montante.

Intervention du 6 juillet 1970

Incision en tranche de melon circonscrivant deux bourgeons de cet améloblastome extériorisé dans la région sous maxillaire faisant penser à un sarcome (résultat anatomo-pathologique pyodermite végétante).

Evolution cicatrisation totale.

Malade attend la greffe osseuse.

OBSERVATION N° 15

Fig. 1 - Géode importante avec des géodes de plus petite taille

Fig. 2 - Récidive après intervention interruptrice au niveau de la branche horizontale

OBSERVATION N° 16

Monsieur H... Abdelmadjid - 16 ans

Hospitalisé le 21 mai 1968 pour une tuméfaction angulaire droite évoluant sans signes généraux ni fonctionnels de façon indolente depuis plus d'un an. Téguments normaux.

Pas de troubles de la sensibilité.

Examen endobuccal

En occlusion, on remarque une béance incisive avec la térodéviation vers la gauche.

A l'ouverture buccale, on constate une édentation molaire du coté droit.

Les tables osseuses sont modérément soufflées. Le vestibule est quand même comblé. La tuméfaction est de consis-dure uniforme.

La palpation est indolente.

Polyadénopathie sous maxillaire droite ganglions de la grosseur d'une amande. Mobiles indolents, inflammatoires.

Examen radiologique

Image à contour cyclique intéressant la totalité de la branche montante, l'angle mandibulaire et la branche horizontale jusqu'au niveau de la 2ème prémolaire.

Image radioclaire uniloculaire, mais sur les tomographies on peut voir quelques petites géodes en avant de la grosse lacune osseuse. Une baguette basilaire de $\frac{1}{2}$ cm est respectée par la tumeur.

Intervention

Incision vestibulaire allant de la première prémolaire inférieure droite remontant vers le pilier antérieur. Corticale rompue en certains endroits au cours de la rugination. L'ouverture est agrandie. On est en présence d'une vaste géode allant de la prémolaire à l'échancrure sygmoïde remplie d'éléments kystiques et d'un liquide purulent. On procède à un curetage soigné. Mise en place d'une mèche iodoformée dans la cavité.

Evolution bonne.

Pas de récidive jusqu'à présent.

OBSERVATION N° 16

fig. 1

Fig. 1 - Image macrogéodique unique

Fig. 2 - Tomographie montrant des géodes de petite taille en dehors d'une macrogéo



OBSERVATION N° 17

Madame E... Yamina - 27 ans

Hospitalisée le 6 décembre 1971 pour une tumeur de la mandibule du coté gauche évoluant depuis 2 ans.

Tuméfaction douloureuse qui augmente de volume rapidement puis une période de répit due aux antibiotiques d'une façon périodique.

Examen endobuccal

Tuméfaction de la table externe et de la table interne avec crépitation parcheminée ; tumeur extériorisée en différents endroits avec une infection surajoutée.

Absence des 7 et 8 sur l'arcade.

Radiographie

Perte de substance polykystique énorme déformant la crête basilaire dont il subsiste par endroit une mince coque ; au niveau de l'angle, on peut remarquer 2 dents incluses 7 et 8.

Intervention

1°) Ligature de la carotide externe

2°) Hémirésection de la mandibule du coté gauche avec suppression des parties extériorisées qui envahissaient la région sous maxillaire.

OBSERVATION N° 17

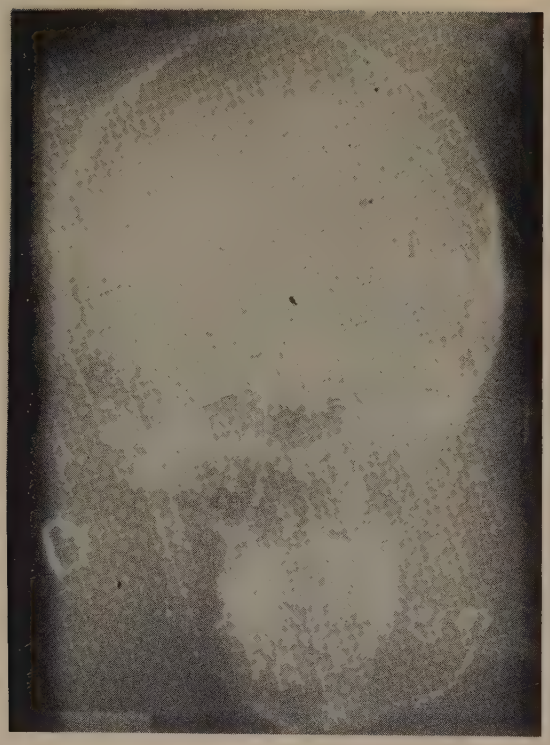

fig. 1

Fig. 1 - Image polykystique autour de la $\overline{/7}$ et $\overline{/8}$ incluses

Fig. 2 - Hémimandibulectomie en vue d'une greffe osseuse

OBSERVATION N° 18

Madame D... Arbia - 40 ans

Hospitalisée le 9 février 1968 pour une tumeur du maxillaire inférieur.

Malade déjà opérée en 1961, d'une tumeur de la mandibule. 4 années après, elle fait un récidive mais elle ne consulte que 3 ans après cette récidive, le 1er février 1968.

La malade se plaint de douleurs sourds et de fourmillements dans la région mentonnière. L'alimentation et le sommeil sont génés.

La tuméfaction déforme l'étage inférieur en deux tuméfactions indépendantes l'une à l'angle de la mandibule droit, l'autre dans la région symphysaire débordant largement la branche horizontale du coté gauche.

La palpation douloureuse montre une tuméfaction d'une consistance renitente.

La tuméfaction symphysaire de la grosseur d'une orange parait bien limitée, s'étend dans la région sous mentale et latéralemnt de part et d'autre de la symphyse jusqu'au 1/3 antérieur de la branche horizontale mais la déformation est plus importante du coté gauche, dont la déformation au niveau de l'angle est séparée par une petite dépression du rebord basilaire.

Examen endobuccal

Montre l'absence des dents du coté gauche.

La muqueuse de coloration bleutée recouvre une tuméfaction de consistance renitente douloureuse à la palpation.

Adénopathie sous maxillaire : ganglions fixés

Pas d'anesthésie labio-mentonnière, ni de paralysie faciale.

Radiographie

Montre une image polygéodique formée par une grosse bulle au niveau de la symphyse puis une succession de petites géodes et enfin une nouvelle grosse géode au niveau de l'angle.

Intervention

Sous anesthésie générale.

Resection de presque toute la mandibule, on ne conserve qu'une faible partie de la branche montante droite. Puis, on procède à la pose d'un prothèse en acryl avec armature métallique.

Examen histologique

La paroi du kyste est constituée par une formation fibreuse en état d'ostéolyse plus ou moins marqué.

Hautes cellules cylindriques.

Evolution et rythme de récidives

1961 : 1ère intervention curetage

1965 : Récidive mais la malade ne consulte que 3 ans plus tard.

3 novembre 1969 : la malade est réhospitalisée pour rejet de la prothèse en acryl.

9 janvier 1974 : greffe osseuse iliaque.

Bon résultat.

OBSERVATION N° 18



Image polykystique symphysaire et géode unique angulaire

OBSERVATION N° 19

Monsieur D... Yahia - agé de 37 ans

Hospitalisé le 23 octobre 1970 pour récidive d'un améloblastome au niveau de la greffe osseuse du maxillaire inférieur du côté droit.

A l'examen endobuccal, on remarque une tuméfaction du rebord alvéolaire dont le volume est celui d'un pruneau rouge non douloureux.

Les examens anatomo-pathologiques

- du 19 juin 1963 donnaient améloblastome très caractéristique, quelques travées permettant toutefois une structure assez compacte rappelant la base cellulaire, mais il s'agit d'un aspect morphologique non exceptionnel et sans signification particulière.

- un prélèvement du 27 novembre 1970 a donné aspect histologique d'un améloblastome. Le stroma est infiltré d'éléments inflammatoires lymphocytaires. Pas d'image de noéphasie maligne.

Radiographie

Perte osseuse arrondie au niveau de la greffe vers le bord alvéolaire de la mandibule du côté droit et en avant vers la symphyse mentonnière.

Evolution et récidives

- 1956 première intervention curetage de la tumeur
- Août 1963 récidive curetage de la tumeur
- 16 juin 1964 nouvelle récidive à ce moment là, on fait une résection partielle de la mandibule, passant au dessous de l'échancrure sigmoïde jusqu'à la symphyse mentonnière.

- 24 octobre 1964 mise en place d'un greffon osseux iliaque.

- 23 novembre 1970 récidive au niveau du greffon osseux.

OBSERVATION N° 20

Monsieur M... Lakhdar - 36 ans

Hospitalisé à Lisfranc le 8 janvier 1970 pour une tumeur du maxillaire inférieur du côté gauche évoluant depuis trois mois.

A l'examen exobuccal montre une tuméfaction de la branche horizontale dure non douloureuse pas de troubles de la sensibilité labio-mentonnière.

A l'ouverture buccale, la table externe est soufflée de la 2 à la 5 du côté gauche, muqueuse à l'aspect normal.

Examen radiologique montre une image polykystique formant 4 à 5 bulles de savon qui s'étendent de la canine droite à la région prémolaire gauche.

Intervention

Incision vestibulaire et décollement de la muqueuse. On procède à l'extraction des dents $\overline{|4}$ - $\overline{|3}$. On découvre la tumeur kystique de couleur bleuâtre. Les kystiques sont vidés puis curetés - mèche iodoformée.

Examen histologique

Ce prélèvement est constitué de quelques lamelles osseuses et une volumineuse cavité kystique optiquement vide et avec grande partie dépourvue de revêtements épithéliaux. La paroi de ce kyste comporte quelques lobules tumoraux ayant les caractères morphologiques des améloblastomes polykystiques.

OBSERVATION N° 21

Monsieur S... Abdelhamid - 21 ans

Se présente à la consultation le 3 février 1969 pour une tuméfaction maxillaire inférieur du côté droit dont l'apparition a suivi l'évolution de la dent de sagesse inférieure droite.

Tuméfaction de tout l'hémimaxillaire droit dont le contour est difficile à préciser. La palpation indolente permet d'apprécier la consistance dure de la région angulaire plus molle au niveau de la branche horizontale et dans la partie sous maxillaire.

Pas d'anesthésie labio-mentonnière. Adénopathie sous maxillaire unilatérale droite ganglions mobiles non douloureux.

L'examen endobuccal

Dent de sagesse inférieure droite enclavée, coloration des téguments normale, tuméfaction peu importante.

Examen radiologique

Collée à la face proximale de la 3ème molaire sur toute sa hauteur, elle s'étend en arrière de celle-ci jusqu'à l'échancrure sigmoïde. Existe une image radioclaire polycyclique en nid d'abeilles de la grosseur d'une noix.

Intervention

Extraction de la dent de sagesse et énucléation curetage de la cavité kystique.

OBSERVATION N° 21

Image polykystique circonscrite localisée
à la branche montante du maxillaire inférieur

OBSERVATION N° 22

Monsieur B... Abdelkader - 25 ans

Hospitalisé le 27 septembre 1970 pour une tuméfaction du maxillaire inférieur que le malade associe à l'existence d'une dent de sagesse incluse. Tuméfaction qui évolue depuis 8 mois, non douloureuse, progressive et augmente par poussées.

Examen exobuccal

Tuméfaction osseuse épaississant l'angle et le bord de la mandibule du côté gauche

Examen endobuccal

La tuméfaction comble le vestibule à partir de la dent de 6 ans. La muqueuse gingivale a un aspect normal.

Radiographie

Image polykystique partant de la dent de sagesse incluse au niveau du rebord basilaire dans l'axe des racines de la dent de 12 ans. Il ne subsiste qu'une mince baguette basilaire de 1 mm environ. Cette image occupe l'angle, la branche montante jusqu'au coroné et à l'ATM formé par plusieurs "bulles de savon".

Examen histologique

Prélèvement intéressant une prolifération néoplasique de structure lobulée. Ces lobules souvent entrés par une cavité kystique sont constitués d'éléments cellulaires palissadiques en périphérie étoilés vers l'intérieur.

Aspect histologique d'un améloblastome.

Intervention

1) Sous anesthésie loco-régionale Biopsie
2) Hémiresection de la mandibule.

OBSERVATION N° 22

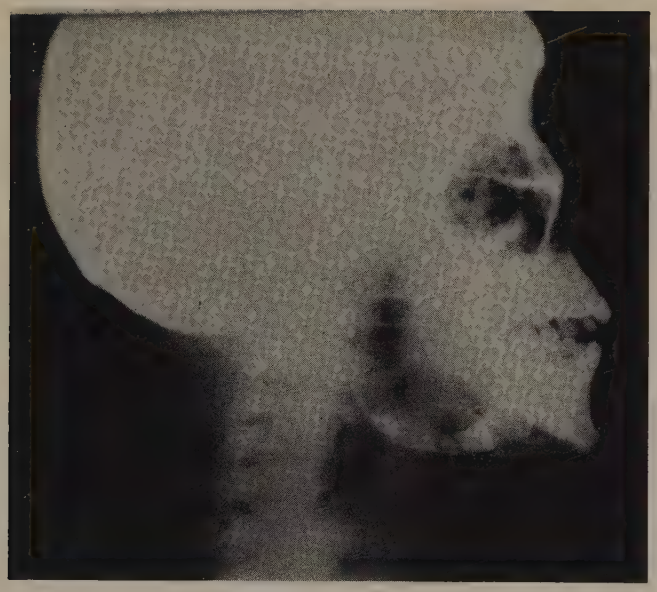

Dent de sagesse incluse dans une tumeur polykystique évoluant depuis 8 mois.

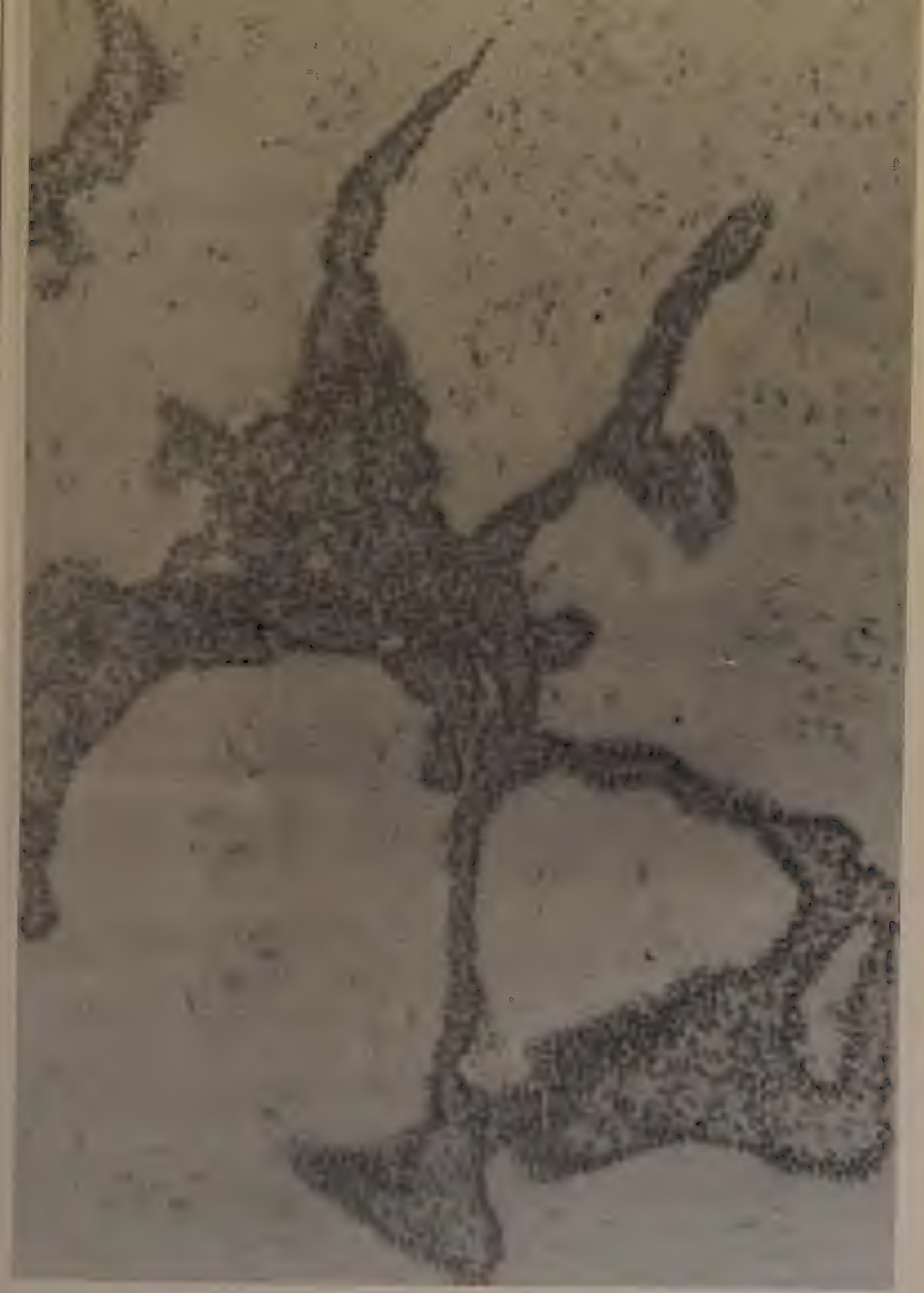

- Ameloblastome - Structure folliculaire : formations épithéliales rappelant l'organe en cloche avec :
1°) en périphérie une couche de cellules cylindriques à disposition palissadique.
2°) Au centre des éléments plus clairs rappelant la gelée de l'émail.

OBSERVATION N° 23

Monsieur O... Abdelhafid - 31 ans

Hospitalisé le 27 avril 1972 pour une tuméfaction génienne basse s'étendant de la symphyse à l'angle mandibulaire gauche. Tuméfaction qui a débuté il y a 3 ans. Le malade si-signale une extraction de la 7 inférieure droite faite en 1963.

Tumeur qui augmente de volume progressivement

Examen exobuccal

Tuméfaction génienne basse déformant la mandibule de la symphyse à l'angle. Non douloureuse, de consistance osseuse ramollie dans son extrémité supérieure qui est dépressible.

Existence d'une adénopathie sous maxillaire de la taille d'une amande dure mobile.

Examen endobuccal

Toutes les dents sont sur l'arcade sauf la 7.

Corticale osseuse rompue. La tumeur comble le vestibule.

La ponction ramène un liquide kystique.

Radiographie

Aspect d'un kyste énorme au niveau de la racine de la 8. Image aréolaire du reste de l'os, lui donnant un aspect mité s'étendant de la $\overline{|4}$ gauche à la branche montante.

Examen histologique

Confirme un améloblastome

Intervention

Extraction des dents jusqu'à la canine inférieure gauche avec curetage des cavités kystiques en vue d'une hémirésection de la mandibule après cicatrisation complète.

OBSERVATION N° 23



fig. 1

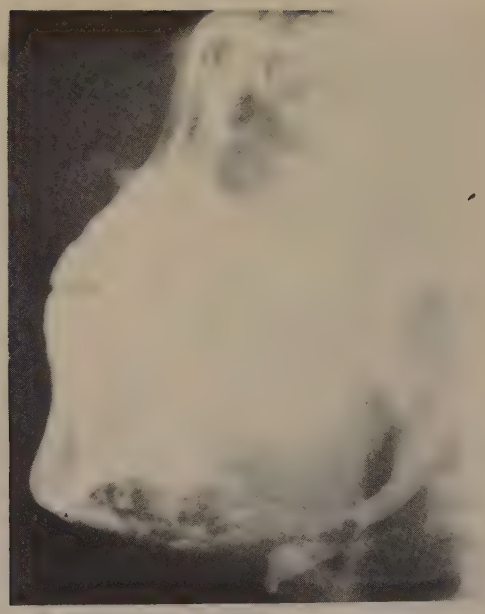

fig. 2

fig. 3

Fig. 1 - Tuméfaction génienne basse de moyenne importance

Fig. 2 - Image aréolaire qui crible l'os maxillaire

Fig. 3 - Tomographie qui met en évidence la rupture de la corticale

OBSERVATION N° 24

Monsieur R... Lamri

Hospitalisé le 28 octobre 1967 pour une récidive de tumeur du maxillaire inférieur. Apparition d'une ulcération sur la face interne de la joue vers 1945 qui laissait sourdre un liquide séro-purulent ; puis l'évolution se fait lentement jusqu'en 1958. A cette date, le malade subit un curetage vestibulaire en France.

En 1960, nouvelle récidive avec apparition d'une fistule sous mentonnière évoluant par intermittence.

En 1965, une biopsie confirme le diagnostic d'améloblastome. On procède à une intervention interruptrice supprimant la branche horizontale droite et mise en place d'une prothèse en acryl.

En 1966, nouvelle récidive au niveau du moignon de la branche horizontale, évolution rapide avec douleurs vives.

Le 28 octobre 1967, le malade présente une tuméfaction volumineuse occupant l'hémiface gauche présentant plusieurs mamelons, présence de fistules sous mentonnière.

Tuméfaction douloureuse, de consistance dure, limitée en haut par l'arcade zygomatique et s'étend jusque dans la région cervicale gauche et la région sous mentonnière.

Absence de signe de Vincent.

Examen endobuccal

Enorme tumeur bourgeonnante polylobée occupant la face interne de la joue et l'arcade édentée ; aussi du côté droit, les tables osseuses envahissent le plancher de la bouche.

La langue est rejetée vers le palais. La tuméfaction évolue vers la région amygdalienne et le palais.

Limitation de l'ouverture buccale.

Radiographie

Une radiographie des poumons montre des métastases en lâche de ballons confirmant le diagnostic clinique d'un améloblastome ayant subi une dégénérescence néoplasique.

Le malade présente des métastases pulmonaires bilatérales.

OBSERVATION N° 25

Monsieur S...KHEMICI - 32 ans

Hospitalisé le 6 juillet 1967, est porteur d'une tumeur de la mandibule qui évolue depuis une année. Il se plaint de douleurs irradiant jusque dans la région occipitale à partir d'une tuméfaction de l'angle mandibulaire gauche.

Cette tuméfaction soulève le lobule de l'oreille, se limite en avant au milieu de la branche horizontale. Elle est de consistance dure osseuse. Absence de signe de Vincent.

Examen endobuccal

Montre l'absence des molaires du côté gauche. Les tables osseuses sont soufflées dans la région angulaire.

Adénopathie sous maxillaire, ganglions petits roulant sous les doigts indolents.

Radiographie

Montre deux images radioclaires nettement séparées par une cloison osseuse. La première image de la taille d'une noix au niveau de la branche horizontale vers le rebord basilaire et au-dessus, une image à contour polycylique en bulles de savon associée à de petites géodes donnant l'aspect typique de nid d'abielles.

Examen histologique

Du 6 septembre 1969 donne : prélèvement d'un fragment d'épithélium malpighien hyperplasique. Améloblastome ou épithélioma.

Intervention

Sous anesthésie générale.

Incision curetage sous maxillaire droit allant de la symphyse mentonnière à l'angle de la mandibule.

La dissection des plans cutanés et musculaires aboutit à l'ouverture d'une fenêtre sur la table externe du maxillaire. La tumeur semble encapsulée. On procède à son extirpation.

Après curetage de la cavité, mise en place d'une mèche iodoformée.

OBSERVATION N° 25

Fig. 1 - Remontéedu fragment supérieur dans la fosse pterygo-maxillaire

Fig. 2 - Extention tumorale à la base du crâne

OBSERVATION N° 26

Monsieur M... Mohamed - 68 ans

Hospitalisé le 31 octobre 1970 pour une tuméfaction importante au niveau du maxillaire inférieur droit, douloureuse évoluant depuis 2 ans. Il a déjà subi une année plus tôt un curetage après extraction de la $\overline{6|}$.

Examen exobuccal

Montre une tuméfaction limitée en avant par la saillie mentonnière, en arrière elle s'étend à toute la branche montante.

A la palpation, cette tuméfaction est dure d'une consistance osseuse.

Adénopathie, deux ganglions sous maxillaire mobiles de la taille d'un pois et d'une amande.

Pas d'anesthésie labio-mentonniere.

Examen endobuccal

Sur la crête alvéolaire, apparait une masse charnue bourgeonnante, irrégulière, granuleuse de couleur plus foncée que les muqueuses environnantes s'étendant de la $\overline{3|}$ au triangle rétromalaire remplaçant les molaires inférieures droites qui sont absentes.

La palpation indolente montre que cette masse bourgeonnante est dure adhérente au rebord alvéolaire qui comble le vestibule et souffle la table interne.

Radiographie

Image polykystique en bulle de savon s'étendant à tout l'hémimaxillaire jusqu'au coroné et à l'échancure sigmoïde préservant l'ATM.

La corticale est extrèmement mince au niveau de la branche horizontale.

La ponction a ramené un liquide séreux non hémorragique.

Examen histologique

Prélèvement intéressant une formation tumorale constituée de nombreux lobules. La périphérie est faite de cellules palissadiques, le centre est composé de cellules étoilées.

Intervention

Sous anesthésie générale

Incision curviligne, sous maxillaire droit allant de la symphyse mentonnière à l'angle de la mandibule.

La dissection des plans cutanés et musculaires aboutit à l'ouverture d'une fenêtre sur la table externe du maxillaire.

La tumeur semble encapsulée. On procède à son extirpation.

Après un curetage soigneux de la cavité, mise en place d'une mèche iodoformée.

- Ameloblastome Tendance à la kystisation des formations épithéliales. Les cellules epithéliales centrales tendent à se dissocier créant ainsi des petites cavités qui augmentant le volume, finissent par realiser de véritables kystes.

- Ameloblastome - Structure plexiforme réalisée par l'anastomose des travées épithéliales néoplasiques.

- Ameloblastome - à stroma pseudo-augiomateux, réalisant l'aspect d'un hémangio-ameloblastome de certains auteurs (d'intérêt purement morphologique).

OBSERVATION N° 27

Monsieur M... Mohand - 39 ans

Se présente à la consultation pour les algies dentaires avec expulsion spontanée des dents, avec une tuméfaction mandibulaire droite qui évolue depuis 1967.

Volumineuse tuméfaction qui déforme les tables osseuses.

Radiographie

18 septembre 1967

Absence de la $\overline{7}$ - perte de substance osseuse.

Radioclaire ayant l'aspect d'un gros kyste qui s'étend à partir de la face distale de la 6. Il a la taille d'un oeuf de pigeon contenant une masse floconneuse.

Enucléation - Curetage.

25 octobre 1971, énorme bulle de savon vidant l'hémimandibule droite. Rupture de la corticale au niveau de la branche horizontale.

Intervention

28 janvier 1972, Biopsie curetage

L'examen histologique confirme un améloblastome.

20 mars 1972 : hémimandibulectomie

1er temps : ligature de la carotide externe

2è temps : incision sous angulo maxillaire droite

Dissection difficile, car le plan de clivage ne peut être déterminé sur cette tumeur molle, ayant envahi les tissus voisins.

Dissection des muscles temporal et ptérygoïdien

Section de la mandibule au niveau de la canine inférieure gauche.

OBSERVATION N° 27

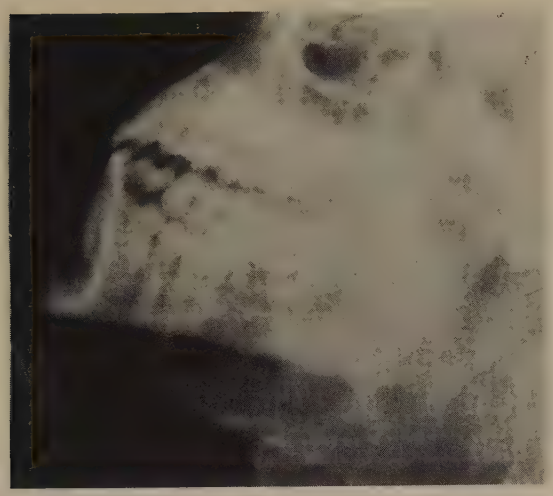

Fig. 1 - Evolution en 1967

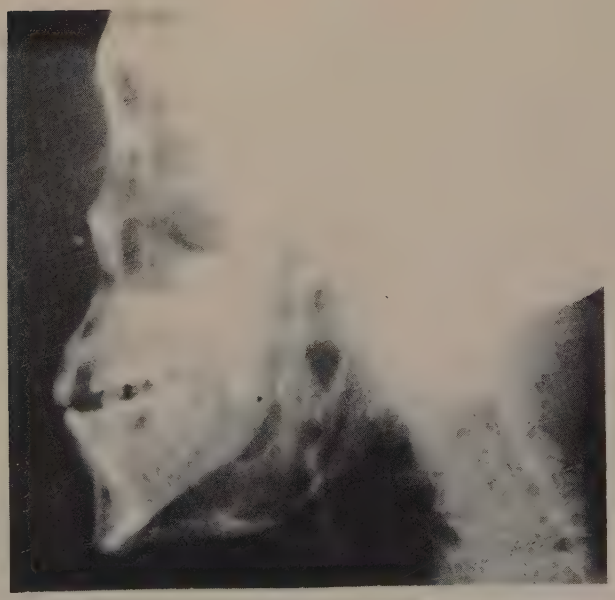

Fig. 2 - Radiographie de la même tumeur quatre ans plus tard

OBSERVATION N° 28

Madame B... Magdouda - 65 ans

Hospitalisée le 12 juillet 1972 pour une tumeur de la mandibule du côté gauche. Elle a déjà été hospitalisée le 11 mars 1971. Il lui a été fait une biopsie qui a montré l'existence d'un améloblastome.

Apparemment, elle a du refuser une intervention trop mutilante.

Examen exobuccal

Elle présente une tuméfaction génienne haute et une fistule sous maxillaire. L'ouverture buccale est limitée à un travers de doigt.

Examen endobuccal

Montre une tumeur polylobée remplissant la bouche de la malade effaçant le vestibule. La coloration des muqueuses est normale.

Radiographie

L'énorme bulle qui s'étend du 1/3 postérieur de la branche horizontale au coroné de la taille d'une balle de ping pong, a atteint en 1972 la taille d'une orange telle que le montre une tomographie à 3 ans ; en avant de cette grosse image, se trouvent des kystes de taille moins importante.

Rupture de la corticale avec hernie tumorale sous maxillaire.

Améloblastome présentant l'aspect clinique d'une dégénérescence maligne.

La ponction ramène un liquide chocolat.

Intervention du 24 avril 1971

Sous anesthésie générale

Incision sous angulo maxillaire

Rugination de la table externe qui est soufflée où ne persiste que le périoste.

L'incision du périoste amène sur une cavité qui évide la mandibule jusqu'au condyle.

En avant, vers la symphyse, il existe une nécrose osseuse.

Curetage soigneux et mise en place d'une mèche iodoformée.

Evolution

Récidive en juillet 1972

Extension vers la fosse ptérygomaxillaire.

Ligature de la carotide externe en vue d'une intervention chirurgicale ultérieure.

SUITE OBSERVATION N° 28

fig. 1

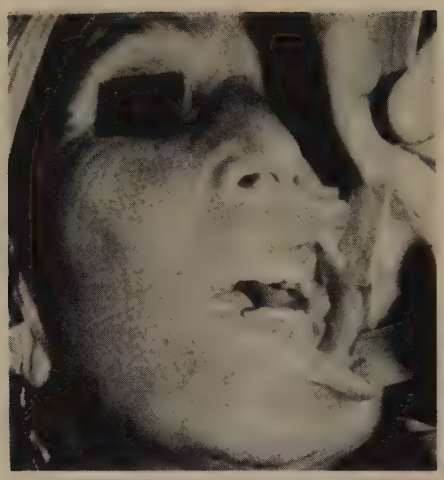

fig. 2

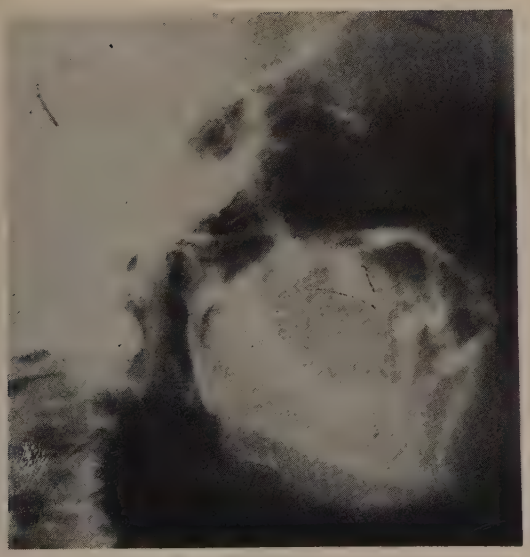

fig. 3

fig. 4

Fig.1 - Tumeur génienne haute

Fig. 2 - Tumeur polylobée au niveau de la joue

Fig. 3 - Image polykystique

Fig. 4 - Tomographie montrant une géode de la taille d'une grosse orange

OBSERVATION N° 29

Madame M... Kheira - 31 ans

Hospitalisée en septembre 1969 pour une tuméfaction de la région angulaire droite évoluant depuis un an. Puis, il y a 3 mois, elle augmente rapidement de volume déformant le visage.

Examen exobuccal

Montre une tuméfaction de la grosseur d'une mandarine de la branche horizontale, s'étend de l'angle à quelques centimètres de la symphyse entrainant une déviation de la commissure labiale vers le haut.

Les téguments sont normaux.

De consistance ferme osseuse dans sa partie inférieure, elle est molle renitente, douloureuse dans sa partie supérieure.

Adénopathie, ganglions sous maxillaire de la grosseur d'une noisette roulant sous le doigt.

Examen endobuccal

Muqueuse normale. Table osseuse soufflée comble le vestibule dans la région molaire et prémolaire ainsi que la table interne. Le plancher buccal est libre.

Radiographie

Maxillaire défilé montre une image uniloculaire de la taille d'une balle de ping pong.

Un mordu donne une image polykystique.

La ponction a ramené un liquide filant hématique ne contenant pas de germes.

Intervention

Incision dans le fond du vestibule inférieur droit de la canine à la $\overline{7|}$.

Après trépanation de la coque osseuse, on procèdera au curetage minutieux de la cavité à préserver le canal dentaire inférieur. La table osseuse interne mince, soufflée n'a pas été franchie. Persistance d'une baguette basilaire de bonne qualité.

Extraction des dents mobiles $\overline{4|5|6|7|}$.
Suture à la soie avec mèche iodoformée.

OBSERVATION N° 29

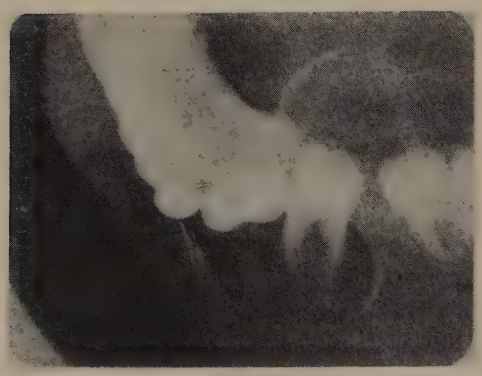

Radiographie en mordu :
double image géodique qui
déforme les tables osseuses
internes et externes.

OBSERVATION N° 30

Madame Z... Nacéra - 24 ans

Hospitalisée le 15 décembre 1969 pour une tuméfaction discrète de l'angle mandibulaire droit évoluant depuis un an. La malade portant une prothèse mobile, ne la supporte plus à cause des douleurs qu'elle réveille à la mastication.

Etat général : malade envoyée en chirurgie thoracique pourkyste hydratique du poumon.

Examen endobuccal

Tuméfaction légère de la table extérieure
L'aspect de la muqueuse buccale est normale.

Pas d'adénopathie ni de signe de Vincent.

Examen radiologique

Montre une perte de substance radioclaire à contour polycyclique s'étendant de la région prémolaire à la moitié de la branche montante présentant une mince baguette basilaire.

Examen anatomo-pathologique

Confirme le diagnostic d'améloblastome.

Traitement

Curetage et électrocoagulation par voie endobuccale.

OBSERVATION N° 31

Mademoiselle B... Anissa - 17 ans

Hospitalisée le 8 août 1969 pour une tuméfaction de l'angle mandibulaire du côté gauche, évoluant depuis 1 an sans douleur, en l'absence de tout signe neurologique.

La malade a subi un curetage de la poche kystique à Annaba en décembre 1968.

Un prélèvement du 8 octobre 1969 a donné à l'examen histologique : muqueuse malpighienne ulcérée par une formation tumorale constituée par des travées détail variable. Ces travées comportent une assise de cellules externes à disposition palissadique évoluant soit vers la formation de cavités kystiques, soit vers une ébauche de kératinisation.

Les mitoses sont rares. Il s'agit d'un améloblastome.

Examen radiologique

Montre distinctement trois grosses géodes qui s'étendent de la prémolaire au condyle déformant l'angle ainsi que le coroné, seul le condyle est préservé.

Au niveau de l'angle, près du rebord basilaire, on peut voir le germe de la dent de sagesse.

Intervention

Il a été procédé à une énucléation curetage avec extraction du germe de la dent de sagesse.

Evolution

Septembre 1972 - Récidive donc 3 années plus tard.

A l'examen clinique, la malade présente au niveau de la branche horizontale et de l'angle, deux kystes d'aspect bleuté transparent sous la muqueuse.

Malade hospitalisée en vue d'une hémimandibulectomie.

OBSERVATION N° 31

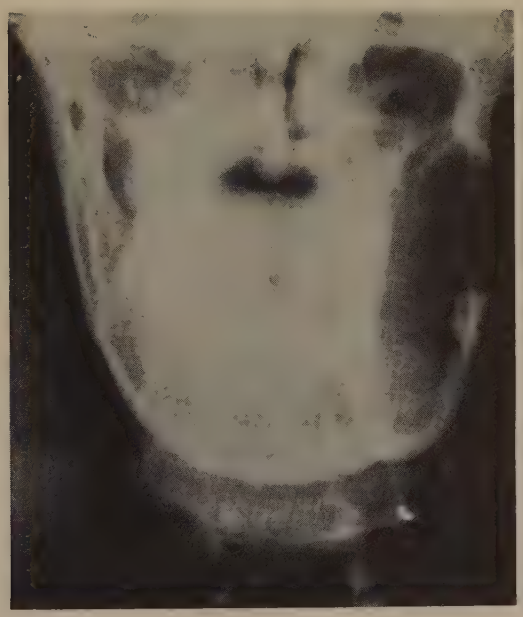

Ameloblastome polykystique avec germe de la $\overline{|8}$
inclus dans la tumeur

C O N C L U S I O N

Au point de vue pathogénie, il n'est pas douteux que les améloblastomes se développent au dépens des débris de MALASSEZ, mais ils se formentaussi à partir de kystes radiculodentaires, corono-dentaires, ou la suite d'invagination de la muqueuse.D'où la nécessité faire un examen histologique systématique après extirpation d'une de ces tumeurs. Longtemps, cette tumeur évolue comme une tumeur bénigne puis dégénère après intervention, son évolution se rapproche de celle des tumeurs mixtes. L'existence de tumeur maligne primitive doit justifier le traitement.

Au point de vue traitement, l'exérèse large parait la meilleure. Mais, il a été observé des récidives dans les parties molles, récidives dans la muqueuse buccale, de la cicatrice cutanée et récidives dans le greffon.

Les formes kystiques uniloculaires paraissent être les moins graves. Les formes solides récidivent plus fréquemment, mais des formes kystiques peuvent récidiver en formes mi-kystiques mi-solides.

Les vieilles tumeurs kystiques peuvent avoir détruit complètement la trabéculation osseuse.

et il ne subsiste de la mandibule que le périoste, souvent perforé avec envahissement musculaire et glandulaire.

Dans ces cas précis, il faut procéder pour l'exérèse complète de la tumeur molle à un abord par voie transparotidienne avec dissection du facial et ligature de la carotide externe sous la glande qui permet d'enlever la tumeur avec les muscles et les ligaments.

Quant au greffon, nous avons toujours réalisé l'autogreffe avec le greffon iliaque.

Tout traitement au niveau de la mandibule et en particulier au niveau de l'angle doit être suivi d'une radiographie. Ce qui permettrait une découverte prématurée de ces tumeurs à symptomatologie fruste à leur début.

Enfin, si l'histologie nous montre que l'améloblastome subit une transformation maligne, il faut pratiquer immédiatement une exérèse large suivie d'évidement ganglionnaire sous maxillaire et carotidien, auquel on adjoindra un traitement par radiations ionisantes. Le pronostic est alors celui des cancers du plancher de la bouche.

B I B L I O G R A P H I E

AUDOUIN (Guy) - Améloblastome - vingt et un observations d'adamantinomes solides dentifiés - Considération clinique anatomo-pathologique et thérapeutique.
Thèse de médecine - PARIS 1957

BACLESSE (P) - Les améloblastomes des maxillaires - traitement par les radiations résultats éloignés. Revue belge de médecine dentaire 19 (1) 1964 P. 47-54 4 tableaux.

BORELLO (E) POEX (A) SEDANO (H) - Améloblastome chez une femme de 83 ans. Revue française d'odontostomatologie 11 (6) juin - juillet 1964 P. 997 - 1 002. 10figures - 8 références bib.

BADEM (E) - Terminology of the améloblastoma - J. Oral Surg 1965 23 40

BAKER (P.L) DOCKERTY (B.M) - Adamantinomes (Socalled) of the bones. J. BOME J T. Surg 1954, 36 A 704

BIANCHI (H.D) - kyste hématique et adamantinome simultané du maxillaire inférieur. Revue stomat. Paris 1960, 61, 885.

BROCA (P) - Recherches sur un nouveau groupe de tumeurs désignées sous le nom d'odontomes Gaz Held. Méd et Clin. 1868, 5, 19.

BACHESSE ET LATOUZE - Considération radiologique à propos de quatorze cas d'adamantinomes - Presse médicale 1950 n° 21.

../..

BATAILLE - La chirurgie conservatrice des adamantinomes par le procédé New Look indication des limites. Informations dentaires n° 16 1956. Revue française de stomatologie 1956 - 3 - 705.

BICAOUI - Thèse Paris 1947

BOUCHOUCHI M. - Thèse du doctorat en chirurgie dentaire Juin 1969.

BOUMAZA M. - Les améloblastomes odontoplastiques (odontomes composés) héréditaires - tare autonomique dominante - Mémoire chirurgie dentaire Paris 1971.

BORGHARAEF (C) - Améloblastomes à point de départ gingival acto-stomatologica. Belgica t 67 n° 4 1970.

CARLIER (G) - LARENNE (L) et DONAZZAN (M) - Hémimandibulectomie pour améloblastome suivie de greffe osseuse immédiate à propose de deux cas. Revue stomatologie Paris 1964, 65, 365.

CERNEA (P) - Discussion XVè congrès stom. Revue stomat. Paris 1958 - t. 59 p 512 n° 9.

CERNEA (P) et MUGNIER (A) - Adamantinomes, améloblastomes, Actualités odonto-stomat. 1953, 22, 129.

CRITCHLEY (M) et IRONSIDE (RN) - The pituitary adamantinoma. Brain 1926, 49, 473.

CUSACK (J.W) - Report of the amputation of portions of the lower Jam. Dublin Hosp. Rec. 1827,41.

CERNEA - Généralités sur les Adamantinomes POS n° 1024 - 1955.

CORYLLOS (Pol) - Les Adamantinomes tumeurs des machoires d'origine dentaire - histogène anatomo pathologique - classification nouvelles annales des malades de l'oreille, du larynx, du nez et du pharynx n 34 et 35 1912.

CARLIER (M) DONAZZAN et Mdle (F) VANDERBUSSCHE - Revue de stomatologie (7) n° 4 juin 1970.

CERNEA (P) CREPY(E) BENOIST (M) PAYEN (J) - Améloblastome kystique et kystes épidermoïdes de la mandibule - résultats comparatifs des interventions conservatrices ou radicales 147 observations. Revue stomatologie t 71 n° 4 juin 1970.

CHAPUT (Mme) - Améloblastomes des maxillaires - Précis de stomatologie MASSON.

CERNEA (P) MUGNIER - Adamantinome, améloblastome AOS n° 22 1953 pp 129 - 207.

DECHAUME (M) et PAYEN (J) - Améloblastomes solides dentifiés Revue stomatologie Paris 1957, 58, 21.

DUCLOS - Traitement des kystes adamantins par hémirésection. Revue stomatologie 1937 p 553.

DUCLOS - Traitement des adamantinomes - Revue de stomatologie p 399 1937.

DONAZZAN (M) VANDERBUSSCHE (Melle F) PIECQ (J.C) - Un cas d'endoprothèse pour améloblastome mandibulaire - Revue stomato-odontologique du Nord de la France. 21 (84) 1966 p 249 260 - 10 figures - 10 références Bib.

DECHAUME- PAYEN (J) PERI (G) - Une observation d'adéno-améloblastome. Revue stomatologie Paris 1969 Tome 70 44.

FREIDEL (C) DUMAS (P) - Fracture pathologique dans les adamantinomes kystiques annales odonto-stomatologie 22 (3) 1965 p. 89-92.

GARNIER - Traitement des adamantinomes - Thèse de doctorat en médecine.

GRELLEL (M) PAYEN (J) MAZZA (R) - Traitements chirurgicaux des kystes maxillaires (à l'exception des améloblastomes) Revue de stomatologie 65 (1-2) janvier - février 1964 p. 39 - 41. Même revue de stomatologie 65 (6) juin 1964 p 406 - 417.

GIANSANTI (JS) - Odontogène adénomatoïde tumeur (adéno-blastoma) Survey of 111 cases A someren and CA Waldrom pp. 69 86. Oral Surgery oral medecine and oral pathology t 30 n° 1 juillet 1970 p 3.

../..

HARRER (William) - Mandibulaire améloblastoma with intra-cerebral and pulmonary métastase by William V. HARRER and Arthur PATHENFSKY pp 893 898 dans oral surgery, oral medecine and oral pathology t 29 n° 6 juin 1970 p 3.

KERR (DN) et PULLON (P.A) - A study of pigmented tumeur of jawes of infants Oral Surg. 1964 18 7 59.

LANDWERLIN - Adamantinome kystique annales odonto-stomatologie de Lyon n° 5 p 215 1956.

LUCAS THACKRAY - The histologie of améloblastoma British journal of Cancer Vol V September 1951 n° 3.

MOULONGUET - Deux cas de transformation épithélioma-teuse d'adamantinome. Résumé Revue de stomatologie 1937 p 320.

LUCAS TOMMAS (Miguel) - Améloblastoma como tumeur des cellules basilaires (améloblastome considéré comme tumeur faite de cellules basilaires). Les annales espagnoles d'odonto-stomatologie t 28 n° 5 septembre - octobre 1969.

LANDAIS (P) LANDAIS (H) et DELAIRE - Résultats d'un traitement chirurgical - Conservateur de quelques améloblastomes. Revue stomatologie Paris 1958.

LANDWERLIN (F) et LALICH (B) - Adamantinome kystique annales odonto-stomatologie 1957 - 13. 216.

LEMAITRE (F) DELATER - ADOUIN (G) - Sur la transformation épithéliomateuse atypique de deux cas d'adamantinome - Bul association française cancer 1936 25 528.

MARC (André) - Contribution à l'étude anatomo-pathologique des tumeurs dites adamantinomes kystiques des machoires. Thèse doctorat 1951.

MALASSEZ ET GALIPPE - Les débris épithéliaux para-dentaires Masson 1911.

MANILLIER Raymond - La transformation épithéliomateuse des adamantinomes. Thèse Paris 1937.

MERVILLE (L) CHAILLET (B) - A propos du traitement chirurgical d'un volumineux améloblastome mandibulaire sans résection interruptrice Revue française d'odonto-stomatologie 1 (5) mars 1966 p 743 - 748 - 4 figures.

MARTINELLI CELSO - Améloblastoma, histologie and histo chirurgical study in one cas by Celso Martinelli Ronalto M. Malhado and Ruy dos Santos Pinto pp 535 541 - Oral surgery, oral medecine and oral pathologie t 28 n° 4 octobre 1969.

MOTTA (G) et NUCCI (C) - Contributo alla conscenza des tumori améloblasti della mandibula. Dans Mondo- odontostomatologico t 10 n° 2 mars-avril 1968.

MOUNIER (P) KUHN, J GAILLARD (JP) REBATTU HAGUNAUER - Annales odonto-stomatologiques t 25 n° 2 mars-avril 1968.

MUGNIER (A) - Embryologie et développement bucco-facial (Masson)

MOUKS, F. FAYLOR - Treatment of adamantinoma by conservative surgery oral surgery 1964 22 n° 2 p 171 - 177.

MERVILLE (L) et BOUHOURS (G) - A propos d'un volumineux améloblastome du maxillaire inférieur récidive à plusieurs reprises.

PERI (M) PERI (G)- Les améloblastomes du maxillaire inférieur Essais thérapeutiques. Revue de stomatologie 65 (6) juin 1964 p 440 - 441.

PARANT - Adamantinome kystique du maxillaire inférieur - Revue de stomatologie 1950 : 192.

PARANT et VIGNEUL- Tumeurs récidivantes des maxillaires XVè congrès de stomatologie 1957.

POUCET (P) - Les adamantinomes du maxillaire supérieur PP 677 - 686. Annales d'odonto-stomatologie et de chirurgie maxillo-faciale t 85 n° 7 - octobre - novembre 1968.

PINDBORG (J.J) - KRAMER (IRH) - En collaboration avec (H) TORLONI et les pathologistes de onze pays.

PONS(J) KOULMANN (M) GAUME (G) et BOUHOURS (G) - Indications et tehniques de résections interruptrices della mandibule.

ROSSERT André - Etude des grands kystes adamantins multiloculaires du maxillaire inférieur. Thèse Paris 1930 (1929).

ROUSSY - Précis d'anatomie pathologique (MASSON)

ROUCHON Claude - Etude anatomo-chirurgicale des récidives des améloblastomes - Thèse méd Paris 19[illegible]

Société de stomatologie et de chirurgie maxillo-faciale de France. Séance du lundi 8 mars 1971. Les améloblastomes du jeune à propos de résections sous périostées.

VICKERS Robert (A) GORLIN - Améloblastima à délineation of Carly histologie fracture of néoplasia by Robert A VIKERS and Robert J. GORLIN pp 699 - 710 des concers t 26 n° 3 Septembre 1970.

VANDENBUSSCHE - Les tumeurs améloblastiques des maxillaires. Thèse Lille 1968.

VILASCO (J) MAZERE (I) DOUESNARD (JC) LOUBIERE (R) et ETTE Abidjan - Un cas de tumeur intra-maxillaire d'origine salivaire probable. Revue de stomatologie t 71 n° 1 janvier - février 1970.